

INTERVIEW

Wahlkampf: Gespräch mit Dr. Birgit Vetter-Scheidl und Dr. Christiane Stokreiter-Ebner.

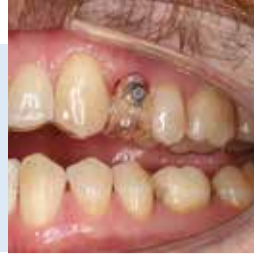Seite 2



FALLBERICHT

Parodontale und stabilisierende Aspekte in der restaurativen Therapie stark zerstörter Zähne.

Seite 4



KULTUR

Ausstellung in der Albertina: Honoré Daumier – der Spiegel der Gesellschaft.

Seite 15



© Bibliothèque nationale de France

Zahn.Medizin.Technik

ZMT ■ Monatsmagazin für Praxis, Labor & Dentalmarkt ■ www.zmt.co.at ■ 3/2026



8. – 9. Mai 2026

WID 2026

► Mag. Attila Trägner, Präsident des Dentalverbandes, lädt alle Leserinnen und Leser sehr herzlich zur kommenden WID ins Wiener Messezentrum ein. Die Wiener Internationale Dentalausstellung findet alternierend zur IDS alle zwei Jahre statt und ist die seit Jahrzehnten bedeutendste Messe der Dentalbranche. Trägner: „Die Präsentation von Produkten und Services im Dentalbereich ist auf Messen aus mehreren Gründen für Aussteller wie auch für Fachbesucher immens interessant. Besucher können Geräte, Instrumente oder Softwarelösungen live sehen, anfassen und ausprobieren, denn gerade im Dentalbereich, wo Präzision, Haptik und Ergonomie entscheidend sind, ist die Live-Erfahrung besonders wertvoll, weil damit die Hightech-Produkte unmittelbar erlebbar werden und Fachbesucher den direkten Nutzen für ihre Praxis oder ihr Labor sehen können.“

Alle Infos zur WID finden Sie unter: www.wid.dental
Öffnungszeiten:
Freitag 09:00 – 19:00/20:30
Samstag 09:00 – 14:00
Ort: Messe Wien, Halle D
Trabrennstraße 5
1020 Wien



Marketing

Für junge Patienten

► Der neue MILCHZAHN ist gerade erschienen und wir hoffen sehr, dass er bald auch in Ihrer Praxis die kleinen und großen Patienten erfreuen darf. Als nachhaltiges Geschenk für die jungen Patienten in der Zahnarztpraxis gedacht, kommt der MILCHZAHN auch bei den Eltern und Großeltern besonders gut an. Ein Heft kostet 1,- Euro, und wird immer günstiger, je mehr Sie bestellen.

Alle Details dazu finden Sie unter:

www.der-verlag.at

Das junge Redaktionsteam freut sich auf Ihre Bestellung!

office@zmt.co.at

30 Illustratoren – 30 europäische Länder

Ausstellung zum Thema antimikrobielle Resistenzen

► Am Campus der Universität Wien wurde am 28. Jänner 2026, die Outdoor-Ausstellung „Sketching Antimicrobial Resistance (AMR): Thirty stories, One Health“ eröffnet. Sie wird im Rahmen der Europäischen Joint Action EU-JAM-RAI 2 umgesetzt und vereint Illustrationen und Botschaften von 30 Illustrator:innen aus 30 europäischen Ländern, um das Bewusstsein für eine der größten Public-Health-Bedrohungen unserer Zeit zu stärken: für antimikrobielle Resistenzen (AMR). Ulrike Königsberger-Ludwig, Staatssekretärin für Gesundheit im Bundesministerium

für Arbeit, Soziales, Gesundheit, Pflege und Konsumentenschutz (BMASGPK), betonte: „Antimikrobielle Resistenzen zählen zu den größten globalen Gesundheitsbedrohungen unserer Zeit. Sie stehen in engem Zusammenhang mit healthcare-associated infections und machen nicht an nationalen Grenzen halt. Österreich hat im Nationalen Aktionsplan bereits wichtige Schritte gesetzt, doch die Herausforderungen bleiben bestehen. Um diesen wirksam zu begegnen, braucht es eine starke europäische Zusammenarbeit auf Basis des One-Health-Ansatzes.“

Die Ausstellung ist Teil eines breiter angelegten Projekts, das in den vergangenen Monaten 30 Illustrator:innen aus allen EU-27-Mitgliedstaaten sowie aus der Ukraine, der Schweiz und Island einbezogen hat. Die Initiative verbindet Kunst und Wissenschaft und entwickelt ihre Botschaften aus einer One-Health-Perspektive, die den Zusammenhang zwischen der Gesundheit von Menschen, Tieren und Umwelt betont. Die Ausstellung ist im Hof 1 am Campus der Universität Wien zu sehen. Sie wird mit Tafeln in deutscher und englischer Sprache präsentiert.

Jetzt abonnieren!

Die Frühlingsausgabe „Milchzahn“ ist erschienen

► Wollen Sie Ihren kleinen Patienten eine Freude machen? Wollen Sie sie an Ihre Praxis binden und mit einem kleinen Geschenk verwöhnen? Dann abonnieren Sie doch den MILCHZAHN, Ihre kleinen Patienten werden begeistert sein. Schicken Sie ihnen doch ihr persönliches Exemplar nach Hause, denn Post von ihrem Zahnarzt, ihrer Zahnärztin freut sie bestimmt ganz beson-

ders. Das Abo läuft jeweils ein Jahr und ist danach jederzeit kündbar. Auch die bestellte Stückzahl kann jederzeit angepasst werden. Sie wollen sich noch nicht fix binden? Kein Problem, bestellen Sie einfach ein paar Probeexemplare und testen Sie, wie Ihre kleinen Patienten darauf reagieren.

Wir freuen uns schon auf Ihre Bestellung!

Bestellungen unter:

www.der-verlag.at

office@der-verlag.at

Lieferung:
Österreich, Deutschland,
Schweiz



„Bestell mich doch!“

Wahlkampf, 2. Teil

Das Forum Zahnärzte Wien im Interview

ZMT führte mit Dr. Birgit Vetter-Scheidl und Dr. Christiane Stokreiter-Ebner das folgende Interview.

► Wie sieht Ihr Rückblick auf die letzten fünf Jahre aus?

FORUM ZAHNÄRZTE WIEN: Es war eine sehr gute und arbeitsintensive Zeit. Einiges gab es aufzuholen, wir haben frischen Wind in die Standespolitik gebracht und mit viel Einsatz neue Akzente gesetzt. Heute können wir sagen: Wir sind deutlich besser vernetzt und die Anliegen aller Zahnärzte und -ärztinnen finden auf zahlreichen Ebenen Gehör, bei Landes- und Stadtpolitik, bei Sozialversicherungsträgern und auch in Gremien, in denen wir bisher gar nicht vertreten waren wie zum Beispiel der Wiener Gesundheitsplattform.

Was waren aus Ihrer Sicht die größten Erfolge?

FORUM: Die Vertretungsarbeit für die Wiener Zahnärzteschaft ist wieder spürbar und sichtbar, etwa mit dem neuen Zahnärzthehaus. Seit 2024 sind alle Abteilungen der Zahnärztekammer für Wien an einem Standort. Davor waren die Kammerverwaltung, das Zahnärztliche Fortbildungsinstitut und die Abrechnungsstelle an verschiedenen Standorten. Hohe Mietausgaben und lange Wege waren die Folge. Heute haben wir eine bessere und günstigere Lösung. Auch unsere wichtigsten Prinzipien – Transparenz, mehr Service und ein sorgsamer Umgang mit den Mitteln der Kammer – sind etabliert.

Was heißt das konkret?

FORUM: In den letzten Jahren haben wir das Service für Wiener Zahnärztinnen und -ärzte spürbar ausgebaut. Mehr Tempo, mehr direkte Unterstützung. Wir haben 156 Rundschreiben von Jänner 2022 bis Dezember 2025 verschickt, um alle zeitnah über Neuerungen zu informieren.

Wir begleiten Ordinationsübernahmen und -übergaben, etwa durch unsere Ordi-Check-Veranstaltungen mit insgesamt 400 Teilnehmern. Für Berufseinsteiger bieten wir Info-Formate wie „Welcome to the job“ und wir sind laufend an der MedUni Wien und der Sigmund Freud Privat Universität präsent.

Ganz wichtig ist uns die Bindung zu den Bezirken: In jedem Wiener Gemeindebezirk gibt es Vertreter, die in die Standespolitik eingebunden sind und mit Unterstützung der Kammer regelmäßige Treffen organisieren. Dazu kommen kostenlose Beratungen durch Juristen und einen externen Steuerberater.

Digital haben wir eine Online-Plattform für Stellensuche und Stellenangebote für zahnärztliche Assistentinnen etabliert sowie eine Vertreter- und Jobsharing-Börse. Und erstmals gab es in unserer Funktionsperiode auch Umfragen unter Kollegen/innen, damit wir die Meinung der Wiener Zahnärzteschaft fundiert in die Bundesgremien einbringen können. Nicht blockieren und verhindern ist das Ziel, sondern den Kolleginnen und Kollegen mit gangbaren Wegen den Alltag zu erleichtern.

Der Jahresbericht gibt Einblick in die Tätigkeiten der Referate und legt

die Finanzen offen. Darüber hinaus ist ein direkter Austausch mit dem Finanzreferenten möglich.

Wie steht die Kammer finanziell da und was heißt das für die Beiträge?

FORUM: Der Umbau des Zahnärztheuses ist abgeschlossen und abgerechnet. Wir haben so gut gewirtschaftet, dass wir die Ersparnis an die Kollegenschaft weitergeben können. Daher wurde Ende vorigen Jahres im Landesausschuss für 2026 eine Senkung der Kammerbeiträge von 1,75% auf 1,5% beschlossen. Damit sind wir das Bundesland mit dem geringsten Prozentsatz. Da die Beiträge immer rückwirkend vorgeschrieben werden, merken die Kolleginnen und Kollegen die Ersparnis ab 2027 im Börsel.

Was hat nicht so gut funktioniert?

FORUM: Es ist uns noch nicht gelungen, alle Kollegen und Kolleginnen mit unseren Service-Angeboten zu erreichen. Die frühere Kammerführung war so unnahbar, dass nach wie vor viele versuchen, Infos über soziale Medien zu beziehen. Viel besser ist es, zum Telefonhörer zu greifen und sich eine kompetente Auskunft vom zuständigen Referenten zu holen. Wir stehen dazu: Keine Anfrage bleibt unbeantwortet. Fakt ist auch, dass wir nur als geeinte Berufsgruppe stark auftreten können. Da suchen wir weiterhin einen Weg, die Wiener Zahnärzteschaft zu vereinen. Gespräche dazu hat es mit den Vertretern des ZIV und NO-



Dr. Birgit Vetter-Scheidl (re) und Dr. Christiane Stokreiter-Ebner

VUM gegeben. Unser Kooperationsangebot wurde bisher nicht angenommen, die Türe steht aber weiterhin offen.

Was sind Ihre wichtigsten Anliegen für die nächste Funktionsperiode?

FORUM: Wir nehmen den Schwung der Veränderung in die nächsten fünf Jahre mit. Wir haben einiges erreicht, jetzt steht ein Team mit profunder Erfahrung in den Startlöchern, das bis 2031 weiterhin gute Arbeit leisten wird. Die Schwerpunkte der nächsten fünf Jahre sind:

1. Förderung der Prophylaxe, damit wir in puncto Karieshäufigkeit nicht länger zu den europäischen Schlusslichtern gehören.
2. Vereinbarung von Familie und Zahnmedizin: Aktuell verhandeln wir den Gruppenpraxen-Vertrag. Unser Ziel ist es, damit insbesondere Kolleginnen die Niederlassung spürbar zu erleichtern.
3. Mitgestaltung des neuen Regionalen Strukturplan Gesundheit (RSG), mit einem klaren Ziel: Niederlassung vor Ambulatorien zu verankern. Wir nehmen bereits an der

Re-Evaluierung des RSG teil und werden diesen Hebel künftig zielführend nutzen.

4. Ausbau der Absicherung für Neustarter im niedergelassenen Bereich und für Job-Sharer durch eine günstige Betriebsunterbrechungsversicherung.

5. Eine moderne Kammer mit digitalem Mitgliederbereich: Stammdaten selbst ändern, Vertretungs- und Fortbildungspunkte einsehen und Verwaltungswege vereinfachen.

6. Vernetzung aller Wiener Zahnärztinnen und -ärzte. Wir wollen Austausch und Zusammenhalt weiter stärken - fachlich, organisatorisch und standespolitisch.

7. Eine noch stärkere Verankerung im Wiener Gesundheitswesen, damit wir im Sinne der Kollegenschaft weiterhin mitreden und den Alltag trotz Vorschriften und steigender Anforderungen erleichtern können.

Herzlichen Dank für das Interview!

Priv.-Doz.
Dr. PETER WALLNER
Umweltmediziner und
Medizinjournalist
peter.wallner4@gmail.com



EDITORIAL

Bauernschläue

► Unlängst habe ich über das Wort „Bauernschläue“ nachdenken müssen. Was bedeutet es eigentlich? Ist es herabwürdigend? Darf man das Wort heutzutage überhaupt noch in den Mund nehmen, oder ist es diskriminierend? Wikipedia weiss die Antwort: Bauernschläue bedeutet, dass ursprünglich schulisches nicht so gut gebildete Menschen sehr pffiffig und listig sein können. So hat schon so mancher Bauer die Obrigkeit hereinlegen können, wenn es z.B. um Grundstücksgeschäfte oder Flurbereinigungsverfahren geht. Meistens ist der Begriff also negativ besetzt, und meint, dass mit etwas Hinterlistigkeit und Gerissenheit so manches krumme Ding gedreht werden konnte. Man kann es aber auch anders sehen – Bauernschläue als Klugheit vom Lande, und zwar dort, wo die Beine noch fest mit der Erde verankert sind, wo man sich auf das Wesentliche konzentriert und die Natur als Partner sieht. Natürlich fällt mir dabei auch gleich meine Oma ein,

denn sie hat die Bauernregeln geliebt:

„Ist der Jänner hell und weiß, wird der Sommer richtig heiß.“

„Wenn's zu Lichtmess stürmt und schneit, so ist der Frühling nicht mehr weit.“

„Ein fauler, feuchter März, ist jedes Bauern Schmerz.“

„Ist es an Josephus (19.3.) klar, wird es ein gesegnet Jahr.“ Meine Oma hatte viele Sprüche auf Lager, und natürlich jedes Jahr ihren geliebten Bauernkalender. Mich haben naturgemäß ganz andere Bauernregeln amüsiert:

„Ist der Hahn heiser, kräht er morgens etwas leiser.“

„Ist Silvester hell und klar, ist am nächsten Tag Neujahr!“

„Stirbt der Bauer im Oktober, braucht er im Winter keinen Pullover.“

Wirklich schlau, meint Birgit Snizek



IMPRESSUM

Medieninhaber, Herausgeber und Verleger: Der Verlag Dr. Snizek e.U.
Pötzleinsdorfer Straße 91, 1180 Wien; Telefon: 0043/1/478 74 54
Internet: www.zmt.co.at, www.der-verlag.at
Chefredaktion: Dr. Birgit Snizek, 0664/20 20 275, b.snizek@zmt.co.at
Redaktion: DDr. Christa Eder, Mag. Magdalena Snizek, Dr. Peter Wallner.
Anzeigen: Monika Abraham-Wohl, 0664 45 27 376, m.abraham-wohl@zmt.co.at.
Druck: Print Alliance HAV Produktions GmbH,
Druckhausstraße 1, 2540 Bad Vöslau

Abopreis: 60,- Euro jährlich; AGB und Anzeigenbedingungen: www.der-verlag.at
Für unverlangt eingereichte Manuskripte und Fotos wird keine Haftung übernommen. Namentlich oder mit einem Kürzel gekennzeichnete Artikel sowie Leserbriefe fallen in den persönlichen Verantwortungsbereich des Verfassers und stellen seine persönliche und/oder wissenschaftliche Meinung dar. Der Nachdruck, auch nur von Teilen dieser Zeitung, das Kopieren und/oder EDV-Einspeicherung sind ohne vorherige schriftliche Genehmigung des Verlages nicht gestattet. Mit der Honorarzahlung sind alle Ansprüche an den Verlag abgegolten, ein Nachdruck in verlagsfremden Medien ist nach Absprache erlaubt. Mit „Produkte“ und „Märkte“ oder „Sonderbericht“ gekennzeichnete Seiten stellen lt. § 26 Mediengesetz entgeltliche Beiträge dar. Geschlechterbezeichnungen in dieser Zeitschrift folgen in der Regel dem generischen Maskulinum, welches über das Geschlecht keine Aussage trifft und es daher undefiniert lässt. Davon abweichend wird an manchen Stellen die weibliche Form verwendet, wenn Höflichkeit, Sensibilität oder individueller Geschmack dies wünschenswert erscheinen lassen

Offenlegung nach § 25 Mediengesetz:

Medieninhaber, Herausgeber und Verleger: Der Verlag Dr. Snizek e.U., 1180 Wien, Pötzleinsdorfer Straße 91. Verlagsinhaber: Dr. Birgit Snizek. Grundlegende Richtung: fachliches Informationsmedium für Zahnärzte, Zahntechniker und zahnärztliche Assistentinnen mit allen für die Zielgruppe relevanten Themen.

Wir leben Dental. Seit 1911.

GERL.

Abheben in die neue

First Class Prophylaxe

mit der ABC MACHINE

Exklusiv bei
GERL. inkl. Cart
zum **Frühbucher
Preis**

NEU


ABC
MACHINE

Live on Tour
Airshow-Termine online

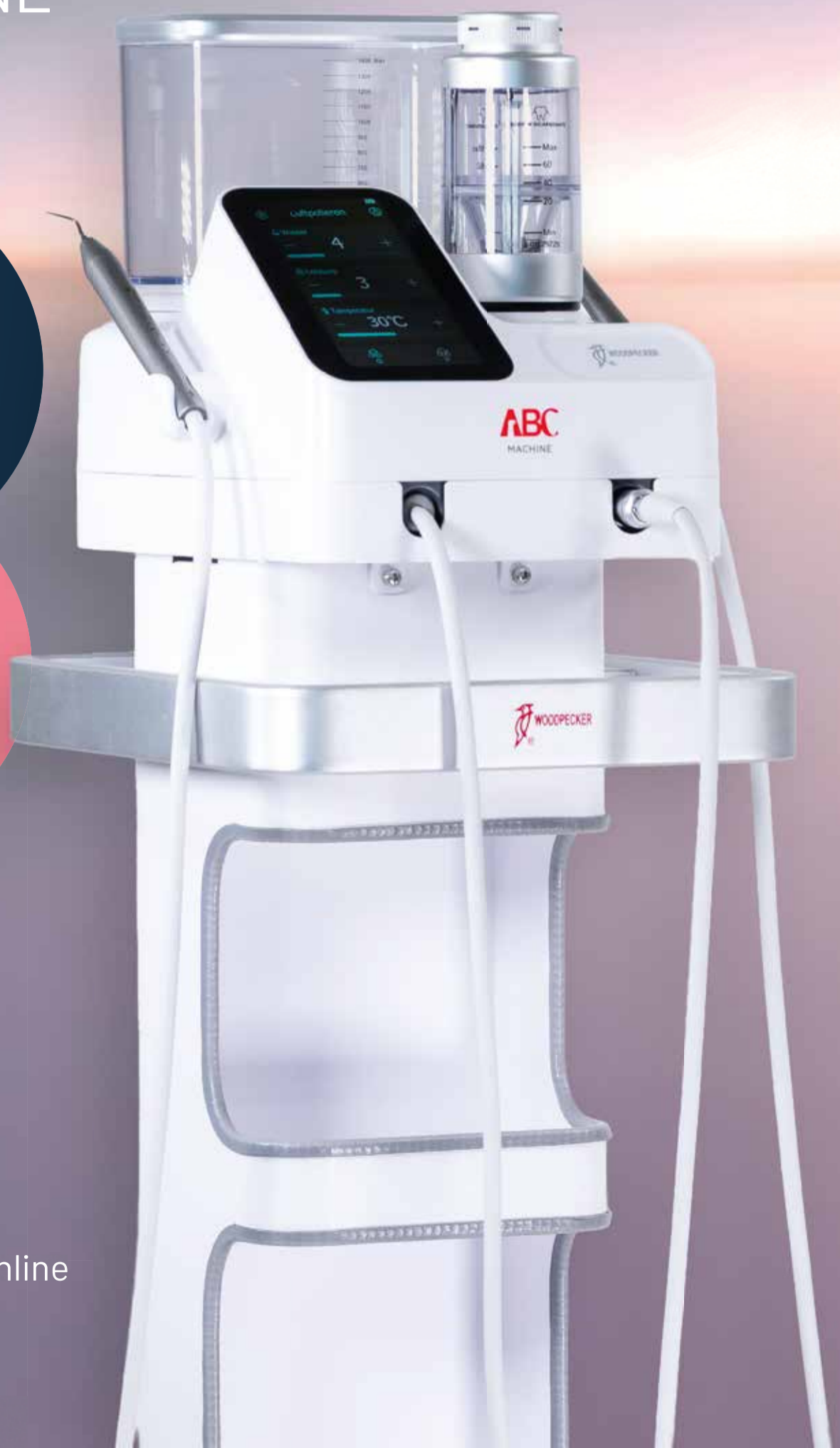

Art. Nr. 296055

€ 7.990,-



Alle Airshow-Termine online
Jetzt einchecken



Parodontale und stabilisierende Aspekte in der restaurativen Therapie stark zerstörter, endodontisch

Bedeutung von suprakrestalem Gewebe

Eine erfolgreiche restaurative Zahnheilkunde setzt gesundes und stabiles parodontales Gewebe voraus – sowohl bei natürlichen Zähnen als auch periimplantär. Das Zusammenspiel zwischen Restauration und parodontalen bzw. periimplantären Strukturen ist dabei entscheidend. Obwohl das dafür notwendige Vorliegen des befestigten, keratinisierten Gingivasaums teils noch kontrovers diskutiert wird, besteht weitgehend Einigkeit, dass Gewebe in unmittelbarer Nähe der Restaurationsränder für Funktion und Ästhetik maßgeblich sind. Besonders im sichtbaren Bereich trägt ein suffizienter Gingivasaum entscheidend zur Reduktion gingivaler Rezessionen und Entzündungen bei, erleichtert präzise Abformungen und verbessert Patientenkomfort und -zufriedenheit.

► Eine geringfügig subgingivale Platzierung von Restaurationsrändern kann aus ästhetischen oder retentiven Gründen sinnvoll sein, bleibt jedoch ein therapeutischer Kompromiss. Für ein stabiles, entzündungsfreies Ergebnis sind atraumatische Präparation und Abformung, ein exakter Randschluss sowie eine an das parodontale Gewebe angepasste Restaurationskontur unerlässlich.

Suprakrestales Gewebeattachment

Die physiologische Anlagerung des marginalen Parodonts an die Zahnoberfläche erfordert eine definierte vertikale Dimension zwischen Gingivarand und Alveolarknochen, die traditionell als „biologische Breite“ und zunehmend – gemäß der Terminologie der American Academy of Periodontology (AAP, 2017) – als „suprakrestales Gewebeattachment“

bzw. „suprakrestaler Attachmentsapparat“ bezeichnet wird. Sie umfasst bindegewebiges und epitheliales Attachment (+/- Sulkustiefe) und beträgt nach klassischen Untersuchungen rund 2–3 mm. Beide Begriffe werden im Folgenden zur besseren Verständlichkeit synonym verwendet, wenngleich der „suprakrestale Attachmentsapparat“ den von AAP empfohlenen Terminus darstellt.

Gargiulo et al. zeigten an 287 Zähnen aus 30 Autopsien eine konstante Relation zwischen Alveolarknochen, epithelalem und bindegewebigem Attachment, wobei der gemittelte Wert für die biologische Breite bei rund 2,04 mm lag (gemittelte Sulkustiefe betrug 0,69 mm). Wird dieser Bereich durch zu tief liegende Präparationsgrenzen verletzt, resultieren häufig chronische Entzündungen, Attachmentverlust und alveolärer Knochenabbau. In solchen Fällen sind präprothetisch

chirurgische oder kieferorthopädische Maßnahmen zur Freilegung klinisch suffizienter Zahnschubstanz erforderlich, bevor die definitive Restauration erfolgen kann.

Ferrule-Effekt

Der Ferrule-Effekt stellt einen zentralen Faktor für die Stabilität überkronter, endodontisch behandelter Zähne dar. Er beschreibt die verstärkende Wirkung eines zirkulären koronalen Zahnhartsubstanzbands von mindestens 1–2 mm Höhe, das von der definitiven Krone umschlossen wird (Sorensen & Engelman, 1990). Diese zirkuläre Umschließung wirkt wie ein Metallring und erhöht signifikant die Frakturresistenz, indem sie Hebelkräfte auf Wurzel und Stift reduziert und die verbleibende Zahnschubstanz schützt.

Neuere Studien, darunter das systematische Review von Naumann et al. (2018) und die Arbeit von Ma-

gne et al. (2017), belegen die Überlegenheit des Ferrule-Effekts gegenüber der alleinigen Stiftinsertion hinsichtlich der Stabilität und Frakturresistenz endodontisch behandelter Zähne. Magne et al. fanden vergleichbare Stabilitätswerte für „Ferrule mit Stift“ und „Ferrule ohne Stift“, während die überkronen Zähne mit Stift jedoch ohne Ferrule signifikant geringere Frakturresistenz zeigten.

Dies unterstreicht die Bedeutung der Erhaltung koronaler Zahnschubstanz, insbesondere der Kavitätenwände, für die Langzeitprognose restaurierter Zähne. Darüber hinaus spielt die Lokalisation von Ferrule eine entscheidende Rolle: Ein Ferrule im Bereich funktionell hochbelasteter Höcker – palatinal im Oberkiefer und bukkal im Unterkiefer – trägt wesentlich zur Stabilität der Restauration und des Zahnes bei (Koosha et al., 2023).

Bei Zähnen mit ausgeprägtem Substanzverlust steigt das Risiko koronaler oder radikulärer Frakturen ohne ausreichende zirkuläre Umschließung deutlich an. Für ein effektives Ferrule-Design sollte eine zirkuläre Zahnhartsubstanzhöhe von mindestens 1,5–2 mm angestrebt werden.

Die Herstellung eines suffizienten Ferrule-Effekts darf jedoch nicht zulasten des suprakrestalen Attachmentsapparates (früher: biologische

Breite) erfolgen. Eine subgingivale Ausdehnung der Präparationsgrenze allein zur Gewinnung eines Ferrule-Effekts ist kontraindiziert, da sie Entzündung, Attachmentverlust und chronische parodontale Irritation zur Folge haben kann (Padbury et al., 2003). Daher sollte bei unzureichender Restzahnschubstanz im koronalen Bereich eine chirurgische Kronenverlängerung oder kieferorthopädische Extrusion erwogen werden, um sowohl den Ferrule-Effekt als auch die Integrität des parodontalen Gewebes zu gewährleisten, da genau die Balance zwischen mechanischer Stabilität (Ferrule) und biologischer Verträglichkeit (Einhaltung des suprakrestalen Attachments) essenziell für den langfristigen Erfolg von Restaurationen auf stark zerstörten Zähnen ist (Padbury et al., 2003).

Chirurgische und kieferorthopädische Maßnahmen

Die chirurgische Freilegung von Zahnschubstanz erfolgt meist über Gingivektomie oder osteoplastische Kronenverlängerung mit dem Ziel, einen suffizienten suprakrestalen Raum bei gleichzeitig erhaltener parodontaler Gesundheit wiederherzustellen.

Naumann et al. (2023) untersuchten den Einfluss verschiedener Maßnahmen, wie apikaler Wurzelresek-

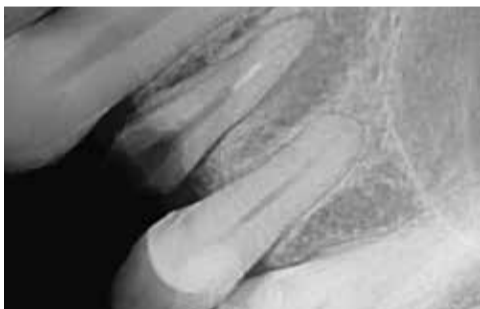

Abb. 1: Zahn 24: Ausgangszustand vor der Revision, Zahn tief kariös zerstört, insuffiziente Wurzelbehandlung

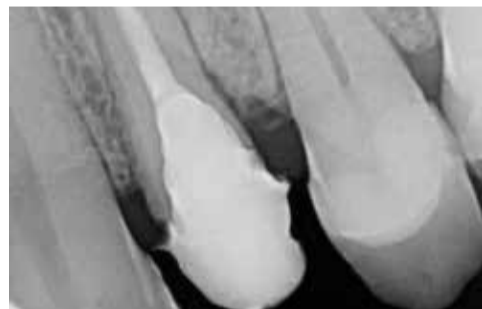

Abb. 2: Zahn 24: Nach Revision und Insertion des Glasfaserstiftes sowie Composite-Aufbau

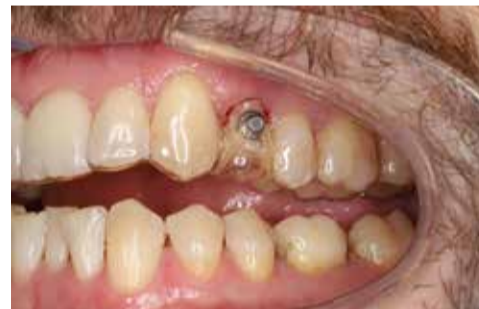

Abb. 3: Kieferorthopädische Extrusion mittels Knöpfchen und Tiefziehfolie (bukkale Ansicht)

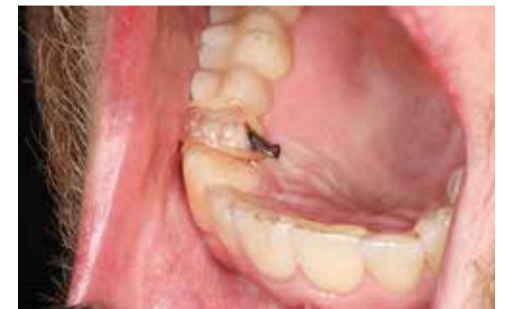

Abb. 4: Kieferorthopädische Extrusion mittels Knöpfchen und Tiefziehfolie (palatinal Ansicht)

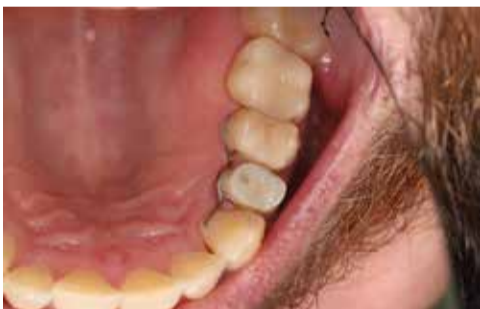

Abb. 5: viermonatige Retentionsphase mittels eines mit Composite befestigten Drahtes

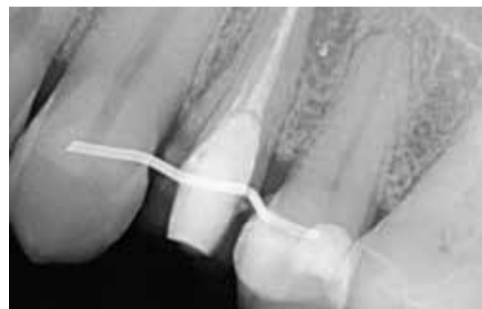

Abb. 6: Endposition des Zahnes nach Extrusion und Retention (klarer Gewinn an suprakrestaler Zahnhartsubstanz im Vgl. zu Abb. 1 und 2)

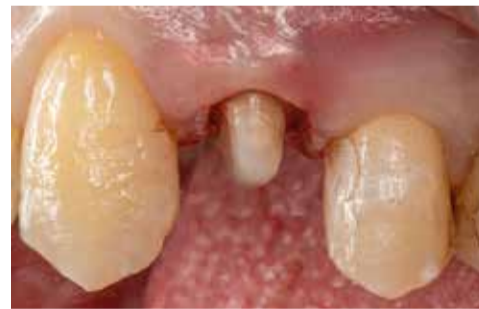

Abb. 7: Zahnstumpf 24 am Tag der Eingliederung der definitiven Versorgung (zirkulär vorhandener Ferrule-Effekt)

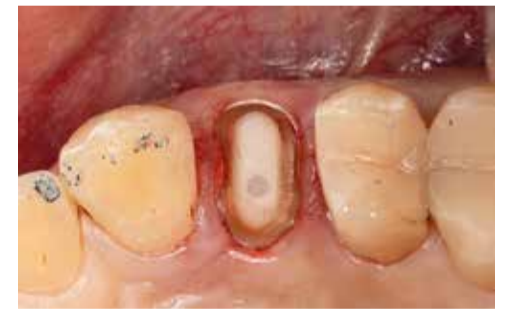

Abb. 8: Zahnstumpf 24 am Tag der Eingliederung der definitiven Versorgung, zirkulär im Sulkus platziertes Teflonband zur Retraktion

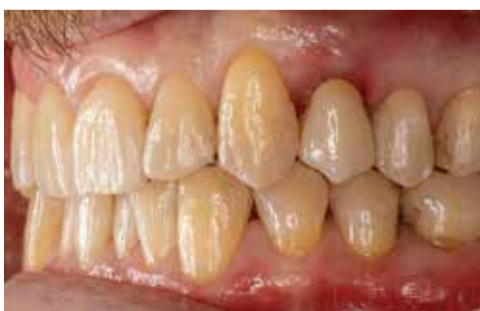

Abb. 9: Definitive Kronenversorgung unmittelbar nach Eingliederung (bukkale Ansicht)

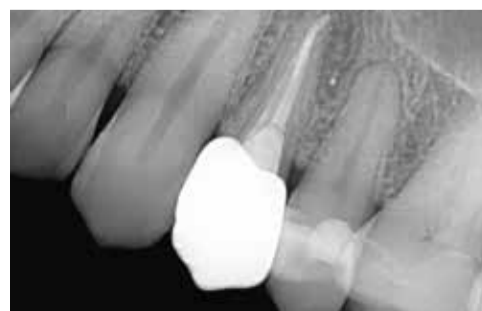

Abb. 10: Abschlussröntgen unmittelbar nach Eingliederung der Zirkonoxidkrone am Zahn 24

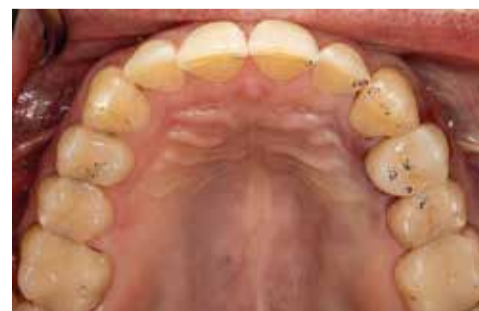

Abb. 11: Definitive Kronenversorgung unmittelbar nach Eingliederung (okklusale Ansicht)

behandelter Zähne

beattachement und Ferrule-Effekt

tion (AR), orthodontischer Extrusion (OE) und chirurgischer Kronenverlängerung (SCL) auf die Frakturresistenz endodontisch behandelter Oberkieferinzisivi. Die Ergebnisse davon weisen darauf hin, dass die orthodontische bzw. kieferorthopädische Extrusion die Frakturresistenz erhält, während die chirurgische Kronenverlängerung diese signifikant schwächt.

Die chirurgische Kronenverlängerung ist außerdem mit einer Reihe potenzieller Komplikationen verbunden, darunter ästhetische Beeinträchtigungen infolge freiliegender Wurzeloberflächen und veränderter Gingivakonturen sowie ein erhöhtes Risiko für Wurzelkaries und gingivale Rezessionen. Diese Limitationen machen die Berücksichtigung alternativer Therapiekonzepte, insbesondere bei jüngeren PatientInnen mit hohen ästhetischen Ansprüchen, erforderlich.

Alternativ bietet die kieferorthopädische Extrusion die Möglichkeit, klinisch verwertbare Zahnschubstanz oberhalb des Alveolarkamms zu gewinnen, ohne Hart- und Weichgewebe irreversibel zu verlieren. Sie ermöglicht den Erhalt des alveolären Knochens, der natürlichen Gingivakontur und reduziert das Risiko einer Zahnlockerung, während potenziell ein Gewebezugschub auf Knochen- und Gingivaebene erreicht werden kann.

Die Extrusion ist außerdem teilweise reversibel, gut steuerbar und prognostizierbar, da es sich im Gegensatz zu chirurgischer Kronenverlängerung um einen graduellen und gewebeschonenden Prozess handelt. Sie ist insbesondere indiziert, wenn eine chirurgische Kronenverlängerung mit signifikantem Knochenverlust einhergehen würde oder dadurch benachbarte Strukturen gefährdet wären.

Einige Limitationen der kieferorthopädischen Extrusion ergeben sich aus der längeren Behandlungsdauer (mehrere Wochen bis Monate), der obligatorischen meistens mehrmonatigen Retentionsphase (4–6 Monate) und der erforderlichen hohen Patientencompliance.

Insgesamt stellt die kieferorthopädische Extrusion eine gute, biologisch orientierte Alternative zur chirurgischen Kronenverlängerung dar, da sie die parodontalen Strukturen schont, die Integrität des suprakrestalen Attachments wahrt und langfristig stabile, ästhetische und funktionelle Voraussetzungen für die prothetische Versorgung schafft.

Fallvorstellung

Anhand des vorliegenden klinischen Falls kann die Effektivität einer kieferorthopädischen Extrusion als präprothetische Maßnahme für Versorgung der kariös tiefzerstörten Zähne (Abb. 1) verdeutlicht werden. Beim Zahn 24 zeigte sich

nach erfolgter endodontischer Revision und Insertion eines Glasfaserstiftes eine unzureichende vertikale Höhe der verbleibenden Zahnhartsubstanz (Abb. 2), wodurch die Erzielung eines funktionellen Ferrule-Effekts ohne Verletzung des suprakrestalen Gewebeattachments nicht möglich war.

Nach ausführlicher Aufklärung des Patienten und Besprechung der Behandlungsmöglichkeiten sowie deren Vor- und Nachteile erfolgte eine gemeinsame Entscheidung, den Zahn durch die kieferorthopädischen Maßnahmen optimal für die geplante Kronenversorgung vorzubereiten. Dafür wurden vor der kieferorthopädischen Behandlung eine primäre Zahnpräparation mit eindeutig lokalisierbarer und kontrolliert gesetzter Präparationsgrenze und anschließend eine provisorische Versorgung mit einer Kunststoffkrone vorgenommen.

Zur Verbesserung der Ausgangssituation und Gewährleistung der optimalen Lage der Präparationsgrenze für die definitive Versorgung wurde schließlich eine kieferorthopädische Extrusion über einen Zeitraum von 6 Wochen mittels Knöpfchen und Tiefziehfolie durchgeführt (Abb. 3, 4). Zur Minimierung der Rezidivneigung erfolgte begleitend regelmäßig eine zirkuläre Fibrotomie. Nach dem Erreichen der erwünschten Zahnposition erfolgte anschließend eine viermonatige Retentionsphase mit einem mittels Composites befestigten Drahtes (Abb. 5).

Die präprothetische Extrusion von insgesamt ca. 2 mm (Abb. 2 und Abb. 6) ermöglichte die koronale Verlagerung von Zahnhartsubstanz in einen restaurativ nutzbaren Bereich und damit die Sicherung eines suffizienten Ferrule-Effekts mit Erhalt der Integrität des suprakrestalen Gewebeattachments (Abb. 7 und Abb. 8). Wie die systematische Übersichtsarbeit von Naumann et al. (2018) zeigt, ist das Vorhandensein eines Ferrule-Effekts entscheidend für die Frakturresistenz und die Langzeitprognose endodontisch behandelter Zähne, während die Art der Stiftversorgung eine untergeordnete Rolle spielt.

Die kieferorthopädische Extrusion ermöglicht die Erzielung des Ferrule-Effekts ohne Verlust parodontaler Strukturen und erweist sich dem chirurgischen Kronenverlängern als überlegen. Der Fallbericht, gestützt durch die Evidenzlage, zeigt die kieferorthopädische Extrusion als effektive Methode zur Prognosestabilisierung tief kariös zerstörter, endodontisch behandelter Zähne.

Dr.med.dent. Amar Ibric,
cand.med.dent. Anja Hampel

Literaturverzeichnis:

- Goldberg PV, Higginbottom FL, Wilson TG. Periodontal considerations in restorative and implant therapy. *Periodontol* 2000. 2001;25:100-9. doi: 10.1034/j.1600-0757.2001.22250108.x. PMID: 11155185

- Nugala B, Kumar BS, Sahitya S, Krishna PM. Biologic width and its importance in periodontal and restorative dentistry. *J Conserv Dent*. 2012 Jan;15(1):12-7. doi:10.4103/0972-0707.92599. PMID: 22368328; PMCID: PMC3284004
- Gargiulo AW, Wentz FM, Orban B. Dimensions and relations of the dentogingival junction in humans. *J Periodontol*. 1961;32:261-7
- American Academy of Periodontology. *Glossary of periodontal terms*. 5th ed. Chicago: AAP; 2017
- Sorensen JA, Engelman MJ. Ferrule design and fracture resistance of endodontically treated teeth. *J Prosthet Dent*. 1990;63(5):529-36. doi:10.1016/0022-3913(90)90170-A
- Naumann M, Schmitter M, Frankenberg R, Krastl G. "Ferrule Comes First. Post Is Second!" Fake News and Alternative Facts? A Systematic Review. *J Endod*. 2018 Feb;44(2):212-219. doi: 10.1016/j.joen.2017.09.020. Epub 2017 Dec 8. PMID: 29229457
- Magne P, Lazari PC, Carvalho MA, Johnson T, Del Bel Cury AA. Ferrule Effect Dominates Over Use of a Fiber Post When Restoring Endodontical-

- Treated Incisors: An In Vitro Study. *Oper Dent*. 2017 Jul/Aug;42(4):396-406. doi: 10.2341/16-243-L. Epub 2017 Apr 12. PMID: 28402738
- Koosha S, Jebelzadeh MS, Mostafavi AS. Effect of Ferrule Location on Fracture Resistance of Maxillary Premolars: An In Vitro Study. *Int J Dent*. 2023 Aug 9;2023:9513804. doi: 10.1155/2023/9513804. PMID: 37593681; PMCID: PMC10432005
- Perdigão J. Restoration of endodontically treated teeth: the end of the post? *J Adhes Dent*. 2004;6(2):117-20
- Padbury A, Eber R, Wang HL. Interactions between the gingiva and the margin of restorations. *J Clin Periodontol*. 2003;30(5):379-85. doi:10.1034/j.1600-051X.2003.00340
- Naumann M, Adali U, Rosentritt M, Happe A, Frankenberg R, Sterzenbach G. Effect of apical root resection, orthodontic extrusion, and surgical crown lengthening on load capability. *Clin Oral Investig*. 2023 Aug;27(8):4379-4387. doi: 10.1007/s00784-023-05057-4. Epub 2023 May 10. PMID: 37162571; PMCID: PMC10415504



Dr.med.dent.
Amar Ibric



cand.med.dent.
Anja Hampel

Kontakt: Dr.med.dent. Amar Ibric,
cand.med.dent. Anja Hampel
ibric_a@hotmail.com
Zahnklinik der Sigmund Freud Privatuniversität,
Freudplatz 3, 1020 Wien





**Sicht
Licht
Ergonomie**

Exklusiver Händler für EXAM VISION in Österreich

- Individuell angepasste Lupenbrillen
- Beratung, Anpassung und persönliche Einweisung am Standort in ganz Österreich
- Service und Reparaturen in Österreich

www.medilupen.at
Harmoniegasse 9/3
1090 WIEN
T +43 660 227 45 82

Neu bei Medilupen: ZEISS Mikroskopen
Alle Kongress- und Messebesuche finden Sie auf unserer Website



Erkrankungen und Läsionen der Zunge/Teil 2

Schleimhautverfärbungen und Aphten

Beläge und Farbveränderungen der Zunge können das Organ selbst betreffen, sind aber nicht selten auch Ausdruck systemischer Erkrankungen oder Mangelerscheinungen.

► Rote Verfärbungen findet man bei Infektionen, wie etwa bei Scharlach, in Form der typischen Himbeer- oder Erdbeerzunge. Aber auch allergische Reaktionen auf Lebensmittel, auf Inhaltsstoffe von Medikamenten oder Dentalmaterialien wie Zemente und Composite, sowie auf manche Zahnpflegeprodukte können mit Rötung und Brennen der Zungenschleimhaut einhergehen. Vasculitiden, wie das Kawasaki Syndrom, welches sich meist schon im Kindesalter manifestiert und mit Fieber und generalisierter Lymphknotenschwellung einhergeht, führen zu einer geschwollenen, stark geröteten Zunge, welche häufig auch das erste Anzeichen derartiger Erkrankungen ist.

Atrophische Glossitis – unterschiedliche Auslöser

Die atrophische Glossitis findet man bei perniziöser Anämie oder bei Unterversorgung mit Vitamin B12, Vitamin E, Eisen, Zink und Folat. Kennzeichen ist eine durch den Schwund der Papillae filiformes glatte, rotglänzende „Lackzunge“, meist begleitet von Glossodynie, Glossalgie, Parästhesien und Dysgeusie. Diagnostisch relevant sind Begleitsymptome wie Mundwinkelrhagaden. Weitere anamnestic abzuklärende Auslöser dieser Läsion können Proteinmangel durch Malnutrition, gastrointestinale Funktionsstörungen bei einer H. pylori-

ri-Infektion, Leberschäden, Diabetes mellitus, Hyposalivation oder in seltenen Fällen Tumorerkrankungen sein. Bei 25-30% der Betroffenen sind positive Werte für Autoantikörper gegen Parietalzellen (GPCA), Thyreoglobulinantikörper (TGA) und thyreomikrosomale Antikörper nachweisbar. GPCA positive Patienten zeigen gegenüber der GPCA negativen Gruppe einen deutlich ausgeprägteren Mangel an Eisen, Haemoglobin und Vitamin B12 bei gleichzeitiger Homocysteinämie.

Für die Abklärung der Ursache der atrophischen Glossitis sind neben einer Gastroskopie zum Nachweis oder Ausschluss einer Autoimmungastritis auch ein vollständiges Blutbild, eine Untersuchung des Serums auf blutbildende Stoffe, sowie die Plasmaspiegel für Holo-Transcobalamin, Homocystein und für Antikörper gegen Intrinsic factor notwendig. Die sich aus der Diagnose ergebenden therapeutischen Maßnahmen müssen in Zusammenarbeit mit dem behandelnden Internisten angepasst werden. Sie umfassen bei Cobalaminmangel eine hochdosierte, meist parenteral zu verabreichende Substitution von Vitamin B12, bei Bedarf eine Eradikation von H. pylori, die Gabe von Nahrungsergänzungsmitteln (z. B. bei dem nicht seltenen Mangel an Schlüsselvitaminen oder Proteinen bei Veganern) oder eine gezielte Therapie der ursächlichen Grunderkrankung.

Studien zeigen, dass es bei atrophischer Glossitis zu einer Veränderung des oralen Mikrobioms mit Abnahme der Diversität der mikrobiellen Spezies kommt. Neben der häufigen Assoziation zu Infektionen mit Candida albicans, ist auch eine Zunahme von Lactobacillus und von Saccharomycetales ein potenzieller Indikator für Genese und Progression der Erkrankung. Aus zahnärztlicher Sicht ist daher die Reetablierung einer gesunden oralen Biozönose durch Sanierung möglicher Läsionen und intensivierter Mundhygiene wichtig.

Schwarze Haarzunge – pigmentierte fungiforme Papillen

Die Lingua villosa nigra entsteht durch Verlängerung und Hyperkeratose der Papillae filiformes, bevorzugt im mittleren und hinteren Zungenbereich. Der dichte pelzige Zungenbelag erleichtert oralen Mikroorganismen die Adhäsion und führt zu einer überproportionalen Besiedelung mit chromogenen Bakterien, deren Abbauprodukte die bräunlich-schwarzen Verfärbungen verursachen.

Als Ursachen werden schlechte Mundhygiene, Xerostomie, die Exposition der Schleimhaut zu Reizstoffen wie Tabak, Tee und Kaffee, langfristige Anwendung chlorhexidinhaltiger Mundspüllösungen, sowie Veränderungen des oralen Mikrobioms durch Antibiotikagaben diskutiert. In seltenen Fällen können auch immunsuppressive Behandlungen oder Chemotherapien zu einer Lingua villosa nigra führen. Patienten mit Haarzunge tendieren ver-

mehrt zu Candidainfektionen und zu ausgeprägter Halitosis. Differenzialdiagnostisch müssen eine Haarleukoplakie, eine Acanthosis nigricans und die schwarze Pseudohaarzunge, eine Nebenwirkung des bei Magen/Darmbeschwerden und manchmal zur Eradikation von H. pylori eingesetzten Wismut-Salicylates, ausgeschlossen werden.

Die Therapie umfasst neben einer Vermeidung möglicher Risikofaktoren die Abtragung der überlangen Papillen durch sanftes Bürsten, bei Bedarf topisches Retinol und bei gleichzeitiger Pilzinfektion eine antimykotische Therapie. Bei hartnäckigen rezidivierenden Formen sollten, um immunologische Störungen als Ursache auszuschließen, entsprechende Blutuntersuchungen angeordnet werden.

Im Gegensatz zur schwarzen Haarzunge sind pigmentierte fungiforme Papillen eine normale ethnische Variante. Sie treten bei 30% der afroamerikanischen Bevölkerung auf und entstehen durch melaninbeladene Makrophagen. Typischerweise ist die monochrome dunkle Färbung scharf auf die Papillen begrenzt. Differenzialdiagnostisch kommen Hyperpigmentierungen in Zusammenhang mit einem Peutz-Jeghers-Syndrom, welche auch Lippen und Wangenschleimhaut betreffen, in Frage. Auch melanozytäre Naevi, Pigmentflecken bei Neurofibromatose und das seltene, aber hochaggressive melanozytäre Schleimhautmelanom müssen bei Unsicherheit der Diagnose histopathologisch ausgeschlossen werden.

Diagnostisch relevante Verfärbungen der Zunge

Farbveränderungen der Zungenschleimhaut können relativ harmlose Ursachen haben. In manchen Fällen sind sie allerdings auch erste Hinweise auf systemische Erkrankungen. Im Rahmen von Infektionen wie der Influenza können dicke Zungenbeläge auftreten. Eine weiße Verfärbung beidseits der Mittellinie kann auf eine Erkrankung des Pankreas hinweisen. Häufig entstehen pelzige, weiße bis gelbliche Auflagerungen bei Mundsoor durch Candida albicans oder andere Hefespezies.

Rezidivierender therapierefraktärer Soor steht nicht selten mit einer Immunschwäche in Zusammenhang. Zu gelblichen Verfärbungen kann es durch Abbauprodukte von Medikamenten, bei Vergiftungen, sowie bei Leber- und Gallenschäden mit Erhöhung des Bilirubinspiegels kommen. Eine fahle graue Zunge findet sich bei Patienten mit Magenproblemen, in seltenen Fällen können graugelbe Veränderungen im Rahmen einer Organ tuberkulose auftreten. Bei Sauerstoffmangel durch schlechte Durchblutung, Herzinsuffizienz oder einer Lungenembolie kann die Zunge dunkel und blau verfärbt sein – ein ernstes Warnsignal für eine Zyanose.

Rezidivierende Aphten – weitgehend unbekannt Ursache

Aphten können sowohl auf der Zunge, als auch im gesamten Oropharynx als solitäre oder multiple Ulzera ohne vorangegangenes Bläschenstadium (DD zu viralen Läsionen) auftreten. Die meist binnen einer Woche abheilenden Minorformen haben Durchmesser von unter 0,5cm, während die bis zu 3cm großen Majoraphten konfluieren, tiefer in das Gewebe eindringen und 3-6 Wochen lang persistieren. Die Ätiologie ist nicht geklärt. Es werden allerdings Zusammenhänge mit immunologischen Beeinträchtigungen wie der zyklischen Neutropenie, Systemerkrankungen wie der rheumatoiden Arthritis, der Einnahme bestimmter Medikamente (NSAR und Nicorandil) vermutet. Auch eine sich aus der bis zu 40-prozentigen familiären Anamnese ergebende genetische Disposition wird diskutiert.

Nach einem kurzen Prodromalstadium mit Schmerz und Brennen entstehen runde bis ovale Geschwüre mit gerötetem Rand und gelblichweißem Grund. Sie verursachen Schmerzen, behindern Essen und Schlucken, sind aber selbstlimitierend, sodass eine histopathologische Abklärung meist nicht erforderlich ist. Nicht selten kommt es zu Sekundärinfektionen mit Bakterien der Mundflora. Während bei unkomplizierten Aphten eine gute Mundhygiene und Spülungen mit Bikarbonat gelöst in warmen Wasser ausreichen, werden bei den schlecht abheilenden Majoraphten Kortikosteroide oder alternativ Leukotrien-Rezeptorantagonisten wie Montelukast eingesetzt. M. Behcet ist eine mit multiplen bevorzugt auf Zunge und Lippen auftretenden Minoraphten einhergehende nekrotisierende Immunkomplexvaskulitis, mit Hyperchemotaxis der neutrophilen Granulozyten. Personen des HLA-Typ B-51 sind bevorzugt betroffen. Neben einer schweren Stomatitis aphtosa finden sich in über 60% der Fälle auch genitale Ulzera und Augenläsionen wie Konjunktivitis, Retinitis und Uveitis. Bei voller Ausprägung kommen Ureteritis, seronegative Spondylarthritis und kardiovaskuläre Probleme mit erhöhter Gefahr für Aneurysmen und Thrombosen hinzu. Die Therapie orientiert sich am Ausmaß der Erkrankung. Meist sind Immunsuppressiva wie Methotrexat, Azathioprin und Kortison oder Biologika Mittel der Wahl. Auf Grund der oft im Vordergrund stehenden systemischen Symptome ist hier in jedem Fall interdisziplinäre Zusammenarbeit notwendig.

Schon gelesen?

Publikationen von DDr. Christa Eder




► Dieser Band gibt praxisnah und amüsant einen Überblick über Möglichkeiten und Einsatzbereiche moderner interdisziplinärer Zahnmedizin.

Der Verlag Dr. Snizek e.U.,
Wien 2020, 192 Seiten,
Euro 19,90,
ISBN 978-3-903167-13-1



► Mikrobiell verursachte Entzündungen der oralen Gewebe zeigen erhebliche Auswirkungen auf nahezu alle Organe des Körpers auf.

Der Verlag Dr. Snizek e.U.,
Wien 2019, 224 Seiten,
Euro 39,90,
ISBN 978-3-903167-09-4



► Das Buch zeigt in praxisnaher Weise die umfassenden Aspekte der Infektions- und Risikovermeidung bei der zahnärztlichen Behandlung auf.

Der Verlag Dr. Snizek e.U.,
Wien 2017, 188 Seiten,
Euro 39,90,
ISBN 978-3-903167-02-5



► Ein praktischer Ratgeber zur Diagnose, Differenzialdiagnose und Therapie mikrobieller Erkrankungen der Mundhöhle.

Der Verlag Dr. Snizek e.U.,
Wien 2020, 304 Seiten,
69,90 Euro,
ISBN 978-3-9502916-4-3

Bestellungen unter: office@der-verlag.at

DDr. CHRISTA EDER
FA für Pathologie und
Mikrobiologin
eder.gasometer@chello.at



Vitamin D und dentale Implantologie

Differenziert Vorgehen statt Routine-Screening

Ein Vitamin-D-Mangel kann den Erfolg implantologischer und augmentativer Eingriffe negativ beeinflussen, rechtfertigt jedoch keine routinemäßige, ungezielte Bestimmung oder Supplementierung bei Patienten, die sich einer solchen Therapie unterziehen.

► Zu diesem Ergebnis kommen die Fachleute von 23 wissenschaftlichen Fachgesellschaften, Organisationen und Patienten-Gruppen, die unter Federführung der Deutschen Gesellschaft für Implantologie und der Deutschen Gesellschaft für Zahn-, Mund- und Kieferheilkunde eine erste deutschsprachige S3-Leitlinie zum Thema Vitamin-D-Bestimmung und Supplementierung in der dentalen Implantologie entwickelt haben.

Der Vitamin-D-Mangel in der Gesellschaft ist hoch: Etwa 30 Prozent der Erwachsenen sind betroffen. Je nach Jahreszeit können sogar bis zu 50 Prozent der Patienten einen zu niedrigen Vitamin-D-Spiegel haben. Dies ist vor allem bei älteren Menschen der Fall: In dieser Altersgruppe sind bis zu 80 Prozent betroffen. Die systematische Auswertung aktueller wissenschaftlicher Studien bei der Leitlinienarbeit der Fachleute lieferte darum auch Hinweise, dass ein Vitamin D-Mangel den Erfolg implantologischer und augmentativer Eingriffe negativ beeinflussen könnte. Niedrige Vitamin-D-Spiegel können mit einem verzögerten Knochenaufbau, einer verminderten Implantatstabilität sowie einer erhöhten Anfälligkeit für periimplantäre Infektionen assoziiert sein. Gleichzeitig betonen die Autorinnen und Autoren jedoch, dass die Evidenz insgesamt heterogen und vielfach methodisch limitiert ist.

Fachleute raten zu einem individualisierten Vorgehen: Können Zahnmediziner einen Vitamin-D-Mangel aufgrund der Anamnese vermuten oder ist er bereits bekannt, kann eine gezielte Bestimmung des Vitamin-D-Spiegels sinnvoll sein. Auch bei unklaren Implantat-Frühverlusten oder wiederkehrenden periimplantären Infektionen kann die Diagnostik des Vitamin-D-Status einen zusätzlichen Erkenntnisgewinn liefern. Dafür kann entweder ein Schnelltest oder ein Labortest eingesetzt werden.

Bestätigt sich der Verdacht einer Mangelversorgung, könnte eine gezielte präoperative Supplementierung dazu beitragen, postoperative Entzündungen und Schwellungen zu reduzieren. In der Fachliteratur gibt es darüber hinaus Hinweise auf einen niedrigeren periimplantären Knochenabbau und eine höhere Implantatstabilität, wenn im Falle eines Vitamin-D-Mangels der Spiegel in den Normbereich steigt. Ebenso kann in solchen Fällen ei-

ne Supplementierung zum Erhalt von Struktur und Dichte des Kieferknochens erwogen werden. Auch im Zuge einer Periimplantitistherapie kann dann bei Patienten eine Bestimmung und Supplementierung in den Normbereich erwogen werden. Die Autoren der Leitlinie betonen

jedoch zugleich den Bedarf an weiteren hochwertigen Studien. Künftige Forschung sollte insbesondere den Einfluss der Dauer eines bestehenden Vitamin-D-Mangels, die Bedeutung starker Schwankungen des Vitamin-D-Spiegels sowie mögliche Effekte einer Überdosierung auf den

Kieferknochenstoffwechsel untersuchen. Bis dahin empfehlen die Fachleute, die nun vorliegenden Erkenntnisse im Rahmen einer jeweils individuellen Risiko-Nutzen-Abwägung bei der Beratung der Patienten zu berücksichtigen.

www.dginet.at



Gemeinsam für die Mundgesundheits von Morgen

VivaDent® Polishing Paste

Mehr Auswahl.
Mehr Akzeptanz.
Mehr Wohlgefühl.

Für den Unterschied, den man fühlt.



Testpackung
anfordern und
den Unterschied
fühlen!





ivoclar.com
Making People Smile

ivoclar



Ästhetik mit System – Komposite von TOKUYAMA

Spezialisten & Alleskönner: Die ESTELITE-Familie – ein einzigartiges System für die moderne Füllungstherapie basierend auf sphärischen Füllkörpern.

-  Individuelle Anwendungsmöglichkeiten durch verschiedenste Viskositäten
-  Exzellente Polierbarkeit & Handhabung mehrfach ausgezeichnet durch den Dental Advisor
-  Hohe Belastbarkeit durch optimal abgestimmte sphärische Füllkörper
-  Schnelle Tiefenhärtung durch kontrollierte Brechungsindizes & RAP-Technology



Für den idealen Workflow:
Unsere **ESTEPOLISHER**

Ein Team um Prof. Dr. Melanie Schirmer hat entdeckt, dass bei chronischer Lebererkrankung Bakterien aus dem Mund den Darm besiedeln. Das Krankheitsbild kann sich dadurch verschlechtern.



© Astrid Eckert / TUM



Dr. Vishal Patel ist Consultant Hepatologist und Principal Investigator am Roger Williams Institute of Liver Studies, King's College London und King's College Hospital NHS Foundation Trust.

© King's College London

Verändertes Mikrobiom

Mundbakterien bei chronischer Lebererkrankung

Ob im Darm, im Mund oder auf der Haut: Der Körper ist von verschiedenen, meist nützlichen Bakterien besiedelt, deren Zusammensetzung sich in den jeweiligen Körperregionen unterscheidet.

► Ein Forschungsteam unter Leitung der Technischen Universität München (TUM) und des King's College London hat nun deutliche Hinweise darauf gefunden, dass bei chronischer Lebererkrankung Bakterien aus dem Mund den Darm besiedeln. Es hat auch aufgedeckt, wie sich dadurch das Krankheitsbild verschlechtern kann.

Bakterien im Mund besiedeln auch den Darm

Jährlich sterben über zwei Millionen Menschen an fortgeschrittener chronischer Lebererkrankung (Advanced Chronic Liver Disease, ACLD). Mehrfach wurde bereits ein Zusammenhang zwischen einem gestörten Darm-Mikrobiom und diesem Krankheitsbild hergestellt und vermutet, dass sich Bakterien, die typischerweise im Mund zu finden sind, im Darm ansiedeln.

Die Ergebnisse einer neuen Studie im Fachjournal „Nature Microbiology“ zeigen nun nicht nur, dass tatsächlich die gleichen Bakterienstämme im Mund und im Darm von Patientinnen und Patienten mit chronischer Lebererkrankung zu finden sind, sondern auch einen Mechanismus, über den die Bakterien aus dem Mund die Darmgesundheit beeinflussen können. In der Studie ließ sich auch beobachten, dass dies mit einer Verschlechterung der Lebergesundheit einherging.

Ungewöhnliche Ähnlichkeit von Mund- und Darmmikrobiom

Die Forschenden haben Speichel- und Stuhlproben von 86 Patientinnen und Patienten auf die dort vorkommenden Bakterien analysiert. Das Team zeigte, dass nicht nur das Darm-, sondern auch das Mund-

mikrobiom starke Veränderungen bei Lebererkrankung aufweist. Letztere treten auch schon in früheren Krankheitsstadien auf.

Bei gesunden Personen unterscheiden sich die Bakterien in verschiedenen Körperregionen typischerweise sehr stark. Bei den Lebererkrankten ähnelten sich Mund- und Darmmikrobiom im Krankheitsverlauf dagegen immer mehr, zum Teil waren die Bakterienstämme in den Speichel- und Stuhlproben sogar nahezu identisch. „Dabei handelte es sich um Bakterien, die typisch für den Mund sind und normalerweise nicht im Darm vorkommen. In Patienten haben wir jedoch eine Anreicherung dieser Bakterien beobachtet. Das ist ein deutlicher Hinweis darauf, dass diese Bakterien vom Mund in den Darm wandern und diesen auch besiedeln“, sagt Melanie Schirmer, Professorin für Translational Microbiome Data Integration an der TUM.

Bakterien können die Darmbarriere beschädigen

Das Team identifizierte mehrere Bakterienspezies aus dem Mund, die sich im Darm von Patienten ansiedelten. Gleichzeitig fanden die Forschenden Hinweise darauf, dass ein vermehrtes Vorkommen dieser Bakterien in den Stuhlproben mit einer Schädigung der Darmbarriere assoziiert ist.

„Um den Zusammenhang zu untersuchen, haben wir eine Genanalyse durchgeführt“, sagt Shen Jin, einer der Erstautoren der Studie. „Dabei konnten wir sehen, dass diese Bakterien Gene für kollagenabbauende Proteine enthalten.“ Dass diese auch wirklich aktiv sind, hat das Team anhand isolierter Bakterien aus den Stuhlproben überprüft. „Ein solcher Kollagenabbau kann die Darmbarriere schädigen, sodass eventuell Bak-

terien und bakterielle Produkte vom Darm zu anderen Organen gelangen können, wie beispielsweise der Leber. Wir gehen davon aus, dass dies die Krankheit verschlimmern könnte“, erklärt Doktorandin Aurelie Cenier, Erstautorin der Studie.

Im Versuch mit leberkranken Mäusen konnte das Team die These bestätigen: Gibt man diesen solche Bakterien kranker Personen, beeinträchtigt dies ihre Darmbarriere und die Leberfibrose verschlechtert sich.

Neue Ansätze für Diagnose und Therapie

„Aus unseren Ergebnissen ergeben sich potenzielle neue Ansätze für Therapien für Menschen mit fortgeschrittener chronischer Lebererkrankung. Könnte man die Darmbarriere schützen oder wiederherstellen, ließe sich gegebenenfalls das Voranschreiten der Krankheit bremsen. Das Mikrobiom im Mund gezielt zu verändern, bietet Ansatzpunkte, um den Krankheitsverlauf positiv zu beeinflussen und klinische Komplikationen zu vermeiden“, sagt Dr. Vishal Patel vom King's College.

Für die Diagnose liefert die Studie ebenfalls einen neuen Ansatz. Eines der bakteriellen Gene für den Kollagenabbau hat das Team noch genauer untersucht. Wie häufig dieses in den Stuhlproben vorkommt, könnte künftig als Krankheitsmarker verwendet werden. In der Studie konnten damit zuverlässig kranke von gesunden Personen unterschieden werden.

Prof. Dr. Melanie Schirmer
Technische Universität München
<https://www.mls.ls.tum.de/mdi/startseite/>

Originalpublikation:
Shen Jin, S.; Cenier, A.; Wetzel, D.; et al.: Microbial collagenase activity is linked to oral-gut translocation in advanced chronic liver disease. Nature Microbiology (2026). DOI: <https://doi.org/10.1038/s41564-025-02223-0>

Weitere Informationen:
<https://mediatum.ub.tum.de>

Erektionsstörungen und Prostatakrebs

Die Bedeutung der Mundgesundheit für Männer

Ein gesunder Mund ist auch der Schlüssel zu einem gesunden Körper, denn Zahnfleischerkrankungen werden mit nichtübertragbaren Krankheiten wie Diabetes, Herz-Kreislauf-Erkrankungen, rheumatoider Arthritis und Alzheimer in Verbindung gebracht.

▶ Immer mehr Forschungsergebnisse deuten darauf hin, dass Parodontitis – eine schwere Form der Zahnfleischerkrankung – auch mit Erektionsstörungen und möglicherweise Prostatakrebs assoziiert ist. Dies unterstreicht einmal mehr, wie eng die Mundgesundheit mit der allgemeinen Gesundheit verknüpft ist. Männer mit Parodontitis haben laut aktuellen Analysen ein zwei- bis dreimal höheres Risiko für Erektionsstörungen.

„Viele Erkrankungen und Zustände gehen mit erektiler Dysfunktion einher, darunter Bluthochdruck, Herz-Kreislauf-Erkrankungen, Fettstoffwechselstörungen, schlecht eingestellter Diabetes und Adipositas. Da diese Erkrankungen auch das Risiko für Parodontitis erhöhen, könnte ein Teil des Zusammenhangs auf diese gemeinsamen Risikofaktoren zurückzuführen sein“, erklärt James Deschner, Vorsitzender des Wissenschaftlichen Ausschusses der Europäischen Föderation für Parodontologie. „Studien versuchen daher, solche gemeinsamen Risikofaktoren nach Möglichkeit auszuschließen, zu kontrollieren oder statistisch zu bereinigen, um den Zusammenhang zwischen diesen beiden Erkrankungen besser zu verstehen. Es können jedoch auch unbekannt oder noch nicht vollständig verstandene Risikofaktoren diesen Zusammenhang beeinflussen“, betont Deschner.

Schwere Zahnfleischerkrankungen stellen ein bedeutendes globales Gesundheitsproblem dar, von dem weltweit mehr als eine Milliarde Menschen betroffen sind. Laut Weltgesundheitsorganisation (WHO) leiden weltweit etwa 3,7 Milliarden Menschen an Mundkrankheiten, einschließlich Parodontitis (11).

Bei schwerer Parodontitis gelangen Mikroorganismen, deren Bestandteile und Produkte sowie Entzündungsmoleküle in den Blutkreislauf. Sie können dadurch direkte und indirekte Schäden, einschließlich Gefäßschäden, in anderen Körperregionen verursachen. Parodontitis kann frühe Gefäßveränderungen begünstigen, die als erste Anzeichen von Arteriosklerose gelten. Umgekehrt kann die Behandlung von Parodontitis zu einer Verbesserung dieser Veränderungen führen. Daher ist die Hypothese naheliegend, dass Parodontitis auch die Funktion der Penisgefäße beeinträchtigen könnte. Erektile Dysfunktion ist durch eine verminderte Erweiterung der Penisgefäße gekennzeichnet. Stickstoffmonoxid ist für die Erweiterung und

somit für die Durchblutung der Penisgefäße notwendig; die Stickstoffmonoxidkonzentration sinkt jedoch bei oxidativem Stress. Arteriosklerotische Veränderungen, die durch proinflammatorische Zytokine gefördert werden, führen ebenfalls zu einer verminderten Erweiterung und Durchblutung der Penisgefäße. Durch Entzündungsmoleküle und oxidativen Stress könnte Parodontitis daher zu vaskulär bedingter erektiler Dysfunktion beitragen.

„Studien deuten zudem darauf hin, dass Parodontitis die Spermienqualität und -menge beeinträchtigen kann, und mehrere Metaanalysen haben einen Zusammenhang zwischen Zahnfleischerkrankungen und Prostatakrebs festgestellt. Obwohl weitere Forschung nötig ist, um diese Zusammenhänge zu bestätigen, sind sich Experten einig, dass die vorliegenden Erkenntnisse die Bedeutung der Mundgesundheit für das allgemeine Wohlbefinden unterstreichen“, so Deschner.

Männer haben tendenziell ein geringeres Gesundheitsbewusstsein, eine weniger konsequente Mundhygiene und rauchen häufiger und ernähren sich ungesünder. Die Verbesserung der Mundhygiene kann ein einfacher, aber wichtiger Schritt zur Steigerung des allgemeinen Wohlbefindens von Männern sein. Die EFP empfiehlt, zweimal täglich mit fluorhaltiger Zahnpasta zu putzen, täglich die Zahnzwischenräume zu reinigen, regelmäßig professionelle Zahnreinigungen durchführen zu lassen und bei Zahnfleischbluten umgehend einen Zahnarzt aufzusuchen.

„Mundgesundheit ist kein Luxus – sie ist ein wesentlicher Bestandteil der allgemeinen Gesundheit, insbesondere für Männer. Regelmäßige Zahnarztbesuche und eine angemessene tägliche Mundhygiene können dazu beitragen, Herzkrankheiten, Diabeteskomplikationen und sogar Erektionsstörungen vorzubeugen oder deren Auftreten zu verzögern“, betont Prof. Deschner.

Quelle:

1. Corbella S, Veronesi P, Galimberti V, Weinstein R, Del Fabbro M, Francetti L. Ist Parodontitis ein Risikoindikator für Krebs? 2018 Apr 17;13(4): e0195683. doi: 10.1371/journal.pone.0195683. PMID: 29664916; PMCID: PMC5903629.
2. El-Makaky Y, Abdalla Hawwam S, Hifnawy T. Speicheltumor-Nekrosefaktor-Alpha zur Erkennung des Schweregrads der erektilen Dysfunktion: Mündliche Dis. 2020 Okt.;26(7):1548-1557. doi:

10.1111/odi.13380. Epub 20. Juli 2020. PMID: 32367561.

3. Eltas A, Oguz F, Uslu MO, Akdemir E. Der Effekt einer Parodontitisbehandlung auf die Verbesserung der erektilen Dysfunktion: J Clin Periodontol. 2013 Feb;40(2):148-54. doi: 10.1111/jcpe.12039. Epub 2012 Dec 17.

4. Farook F, Al Meshrafi A, Mohamed Nizam N, Al Shammari A. Der Zusammenhang zwischen Parodontitis und erektiler Dysfunktion: Am J Mens Health. 2021 Mai-Jun;15(3):15579883211007277. doi: 10.1177/15579883211007277. PMID: 34013796; PMCID: PMC8142012.

5. Liu LH, Li EM, Zhong SL, Li YQ, Yang ZY, Kang R, Zhao SK, Li FT, Wan SP, Zhao ZG. Chronische Parodontitis und das Risiko einer erektilen Dysfunktion: Int J Impot Res. 2017 Jan;29(1):43-48. doi: 10.1038/ijir.2016.43. Epub 2016 Nov 10. PMID: 27829669.

6. Wang Q, Kang J, Cai X, Wu Y, Zhao L. Der Zusammenhang zwischen chronischer Parodontitis und vaskulogener erektiler Dysfunktion: J Clin Periodontol. 2016 Mär;43(3):206-15. doi: 10.1111/jcpe.12512. Epub 2016 Mär 3.

7. Ma H, Zheng J, Li X. Potenzielles Risiko bestimmter Krebsarten bei Patienten mit Parodontitis: Int J Med Sci. 2020 Sep 12;17(16):2531-2543. doi: 10.7150/ijms.46812. PMID: 33029095

8. Guo Z, Gu C, Li S, Gan S, Li Y, Xi-ang S, Gong L, Wang S. Parodontitis und das Risiko für Prostatakrebs: Int Braz J Urol. 2021 Nov-Dez;47(6):1120-1130. doi: 10.1590/S1677-5538.IB-JU.2020.0333. PMID: 33650836;

9. Wei Y, Zhong Y, Wang Y, Huang R. Zusammenhang zwischen Parodontitis und Prostatakrebs: Med Oral Patol Oral Cir Bucal. 2021 Jul 1;26(4):e459-e465. doi: 10.4317/medoral.24308. PMID:



James Deschner, Vorsitzender des Wissenschaftlichen Ausschusses der Europäischen Föderation für Parodontologie

33247563; PMCID: PMC8254894.
10. Zhou X, Cao F, Lin Z, Wu D. Aktualisierte Erkenntnisse zum Zusammenhang zwischen Parodontitis und neu aufgetretener erektiler Dysfunktion. J Sex Med. 2019 Jan;16(1):61-69. doi: 10.1016/j.jsxm.2018.11.007. PMID: 30621927.
11. WHO-Informationsblatt
12. Deschner James, Hezel Lisa. Der Zusammenhang zwischen Parodontitis und erektiler Dysfunktion – wie können Parodontologen zur Verbesserung der Männergesundheit beitragen? EFP-Website, Publikationsportal.

#whdentalde
@whdentalde
video.wh.com

W&H Austria GmbH
office.at@wh.com
wh.com

Digitale Assistenz auf einem neuen Level

Jetzt zum Aktionspreis!
Mehr Infos unter:

Das Must-have in der Oralchirurgie & Implantologie

Implantmed Plus II wird zur helfenden Hand im Operationssaal. Ziel ist es, Anwender:innen bestmöglich und effizient zu unterstützen – sei es bei der Implantatinserterion oder bei der Weisheitszahnextraktion. Das Piezomed module Plus II wird einfach angedockt und bietet höchste Flexibilität.

piezomed ^{PLUS} II
module

implantmed ^{PLUS} II

Fallbericht Parodontalbehandlung

meridol® PARODONT EXPERT Zahnpasta und Mundspülung kann Adhärenz verbessern



meridol® PARODONT EXPERT System

Patienten und Behandlerinnen stehen in der systematischen Parodontalbehandlung vor vielfältigen Herausforderungen. Denn viele unterschiedliche Faktoren haben Einfluss auf die parodontale Gesundheit. Dem häuslichen Biofilmmangement kommt in jedem Fall eine zentrale Rolle zu, um den gewünschten Therapiefortschritt dauerhaft zu erzielen.

„Der Erfolg der Therapie steht oder fällt nicht nur mit der antiinfektiösen Therapie (AIT), es müssen die Weichen für einen langfristigen Erfolg gestellt werden“, so die Dentalhygienikerin (DH) Petra Natter, BA. Sie beschreibt, dass die Umstellung der zu Hause angewendeten Zahnpasta und die zusätzliche Verwendung von Mundspülung einen sehr positiven Effekt auf die Motivation von Patienten haben können. Dies hat sie in einem Fallbericht dokumentiert, der den Zeitraum von Februar 2022 bis März 2025 umfasst. „Wenn es Patienten nicht gelingt, mittels Aufklärungs- und Therapiegespräch (ATG) und gezielten patientenindividuellen Mundhygieneunterweisungen (MHU) eine Adhärenz zu erreichen, sollten in den folgenden unterstützenden Parodontitistherapien (UPTs) diese bestehenden Lücken geschlossen werden“, erklärt Petra Natter.

Besondere Bedürfnisse von Patient:innen erkennen

Die Dentalhygienikerin Natter, BA, behandelte einen Patienten im Alter zwischen 50 und 60 Jahren mit einem moderat zu hohen Körpergewicht, erhöhtem Blutdruck sowie zu Beginn der Behandlung einem deutlich erhöhten Langzeitblutzuckerwert (HbA1c-Wert: 6,8). Erstmals wurde er 2022 mit Zahnschmerzen in der Zahnarztpraxis vorstellig. Der schmerzende Zahn 15 musste nach einer erfolglosen Wurzelbehandlung extrahiert werden. In der anschlie-

ßend erfolgten zahnärztlichen Untersuchung wurde eine Parodontalerkrankung nach dem parodontalen Screening Index (PSI) Code 3 festgestellt. Zu Beginn der Parodontaltherapie Anfang 2023 nutzte der Patient eine Zahnpasta für empfindliche Zahnhälse. Zu diesem Zeitpunkt war das Zahnfleisch sehr entzündet und es zeigten sich viele Konkrementen. Die oralen Befunde waren 95 Prozent Approximalraum-Plaque-Index (API) und 84 Prozent Bleeding on Probing (BOP). In der Befundevaluation (BEV) nach fünf Monaten und der nachfolgenden UPT zeigte sich wiederholt, dass die häusliche Mundhygiene des Patienten eine Herausforderung darstellte.

Mundhygieneprodukte als wichtiges Werkzeug zur Motivation

Im November 2024 erfolgte die Umstellung der zu Hause angewendeten Zahnpasta auf die meridol® PARODONT EXPERT Zahnpasta, ergänzend dazu wurde die meridol® PARODONT EXPERT Mundspülung mit Hyaluronsäure eingesetzt. Zudem erfolgte eine kurze Intervention durch eine Ernährungsberatung. Infolgedessen stieg die Adhärenz des Patienten merklich, wodurch sich nicht nur seine Mundgesundheit verbesserte. Auch sein Blutzuckerspiegel sank, der HbA1c-Wert lag zuletzt stabil bei 5,5. Der Blutdruck des Patienten stabilisierte sich unter der Einnahme von ACE-Hemmern. Die PA-

Befunde Ende Jänner 2025 ergaben einen API von 20 Prozent und einen BOP-Wert von 0 Prozent. Im März 2025 putzte der Patient zweimal täglich mit der elektrischen Zahnbürste, er nutzte weiterhin die empfohlene meridol® PARODONT EXPERT Zahnpasta und Mundspülung und verwendete die Interdentalraumreinigung mindestens drei- bis viermal wöchentlich. Er zeigte sich zuletzt sehr zufrieden mit seinem Mundgefühl und sah selbst den Erfolg der UPT-Behandlung. Ebenfalls konnte eine sehr gute Adhärenz erreicht werden, um dem Patienten auch eine erfolgreiche Prognose für das Implantat an Zahn 15 zu ermöglichen.

Effektiv gegen Plaque

Die Effektivität der meridol® PARODONT EXPERT Zahnpasta und Mundspülung in der Plaquebeseitigung wurde in klinischen Studien belegt [1, 2]. Die in der Zahnpasta enthaltenen Zinn- und Zinkverbindungen tragen zur starken antibakteriellen Wirksamkeit des Produkts bei. Bei über 85 Prozent der Studien-Teilnehmer:innen wurde die Plaque vollständig oder nahezu vollständig entfernt. [2] In der meridol® PARODONT EXPERT Mundspülung wirkt Hyaluronsäure (HA) antientzündlich und bildet eine Schutzbarriere gegen Bakterien. Zudem unterstützt HA die antibakterielle Wirkung der Cetylpyridiniumchlorid- und Zink- (CPC + Zn) Technologie [3, 4]. Bei regelmäßiger Verwendung der Mundspülung wird Plaque so stark reduziert, dass sie gar nicht mehr oder nur noch minimal festgestellt werden kann. Sechs Monate regelmäßige Anwendung führten in einer klinischen Studie bei acht von zehn Patient:innen zu gesundem Zahnfleisch (90 Prozent oder mehr Stellen ohne Befund) [2].

Die Mundspülung beschleunigt laut einer aktuellen In-vitro-Studie deutlich den natürlichen Heilungsprozess des Zahnfleisches* [5].

Patientenzufriedenheit in Anwendungsstudie bestätigt

Eine aktuelle Anwendungsstudie zeigt: Nahezu alle der Teilnehmenden (96 Prozent) waren zufrieden oder sehr zufrieden mit Zahnpasta und Mundspülung. Die Patient:innen stellten eine rasche Linderung ihrer Zahnfleischbeschwerden fest, viele bereits nach wenigen Tagen. Nach zweiwöchiger Anwendung des meridol® PARODONT EXPERT Systems bemerkten 90 Prozent der Befragten mit gelegentlichem Zahnfleischbluten, 85 Prozent der Befragten mit Zahnfleischirritationen sowie 88 Prozent der Befragten mit Zahnfleischbeschwerden rund um Implantate eine Linderung ihrer Beschwerden. [6]

* nach einmaliger Anwendung im Vergleich zu einem unbehandelten Gingivakeratinozyten Monolayer

Quellen:

- [1] Montesani L, Montesani L, Mateo LR et al. Clinical investigation of SnF toothpaste in reducing mucositis for implant patients. J Dent Res. 2024; 102 (SI_ #3967079).
- [2] Montesani L, Montesani L, Mateo LR et al. Clinical investigation of CPC-Zinc-Hyaluronic Acid Mouthwash in reducing implant mucositis. J Dent Res. 2024; 102 (SI_ #3969463).
- [3] Dahiya D, Kamal, R., N Am J Med Sci. 2013;5(5):309-315;
- [4] Casale C et al., Int J Immunopathol Pharmacol. 2016;29(4):572-582
- [5] Zaman R, Chen D, Tivedi HM. Data on file, 2024.
- [6] Ipsos, Patient Experience Program mit meridol® PARODONT EXPERT Zahnpasta und Mundspülung, 2-wöchiger Produkttest, 402 Teilnehmende aus Deutschland, Österreich, Schweiz, 2024.

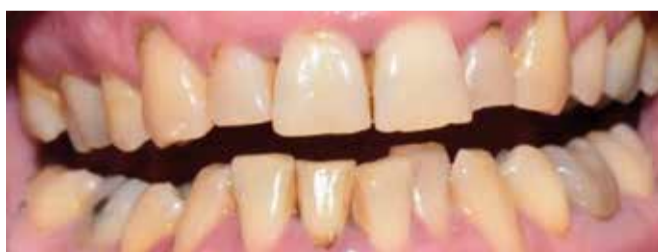www.cpgabaprofessional.at



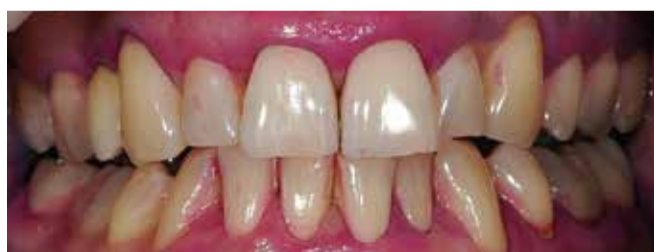www.cpgabaprofessional.at/articles/mpe-casestudy

Petra Natter, BA, Dentalhygienikerin

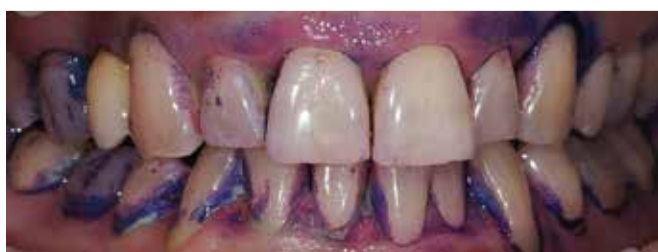1994 – 1999: Von der Zahnarztassistentin zur Dentalhygienikerin
2009 – 2014: Universitätsstudium Romanistik – Spanisch in Innsbruck mit Bachelorabschluss
2004 – 2019: Referententätigkeit bei der ZASS – Ausbildung
2014 – 2017: Referententätigkeit bei der Ausbildung zur Ländle-PASS in Vorarlberg
Seit 1998: Nationale und Internationale Referententätigkeit zu vielen Bereichen der zahnärztlichen Prophylaxe (u. a. Mundgeruch, Biofilmmangement, Handinstrumente)
Seit 2014: Selbstständige Seminarartätigkeit zum Thema Prophylaxe in der Zahnarztpraxis

Kontakt: www.paroophylaxe.at

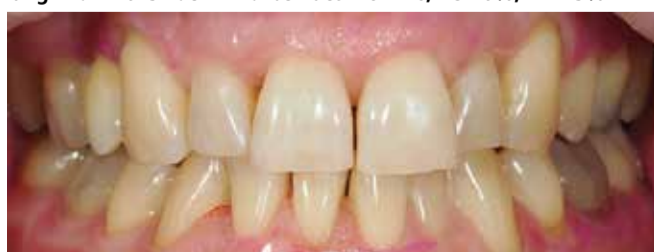1. Aufnahme vor Beginn der Parodontaltherapie (Jänner 2023).



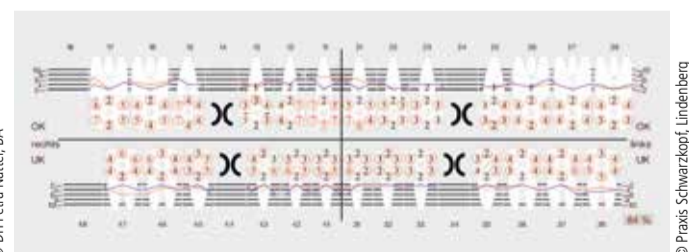
3. Aufnahme während der UPT und vier Monate nach Anwendungsbeginn von meridol® PARODONT EXPERT Zahnpasta und Mundspülung. März 2025 nach Anfärben des Biofilms, BOP 0%, API 15%.




2. Aufnahme während der UPT u. vor Umstellung auf meridol® PARODONT EXPERT Produkte. Nach Anfärben des Biofilms im Nov. 2024.



4. Nach erfolgreicher Parodontaltherapie und regelmäßiger unterstützender Parodontaltherapie, März 2025 nach der Zahnreinigung.



PA-Befund vom 17.02.2023 vor Therapiebeginn: API 95 Prozent, BOP 84 Prozent



PA-Befund vom 24.01.2025. API 20 Prozent, BOP 0 Prozent

Überfürsorgliche Eltern

Kinder putzen Zähne schlechter und sind weniger kooperativ

Eine Querschnittsstudie aus den Niederlanden zeigt: Kinder von übermäßig fürsorglichen Eltern laufen Gefahr, Karies zu bekommen. Sie putzen ihre Zähne nicht so oft und ihre Eltern putzen weniger konsequent nach.

► Das schlägt sich möglicherweise in einer höheren Karieserfahrung im Milchzahngebiss nieder. Auch beim Zahnarztbesuch protestieren diese Kinder häufiger gegen Behandlungen.

Überfürsorgliche Eltern haben das starke Bedürfnis, ihre Kinder vor Misserfolgen, Enttäuschung und Frustration zu bewahren. Das führt oft dazu, dass die Eltern ihrem Kind weniger Aufgaben und Verantwortung übertragen. Was gut gemeint ist, kann das Kind daran hindern, mit alltäglichen Herausforderungen und angstausslösenden Situationen umgehen zu lernen und Resilienz aufzubauen. So kann sich der Schutzzinstinkt der Eltern, der eigentlich die Gesundheit und das Wohlbefinden des Kindes bewahren will, unbeabsichtigt nachteilig auswirken und Probleme verursachen oder verschlimmern. Studien zeigen beispielsweise, dass elterliche Überbehütung bei den Kindern mit geringeren sozioemotionalen Fähigkeiten, mehr Angst und psychischen Auffälligkeiten später im Leben einhergeht.

Um mögliche Zusammenhänge zwischen überfürsorglichen Eltern und der Mundgesundheit näher zu beleuchten, wurden Betreuungspersonen von fünf- bis sechsjährigen Kindern beim Zahnarztbesuch in sieben niederländischen Praxen zur Teilnahme an der Querschnittsstudie eingeladen. Sie füllten Fragebögen zum Erziehungsstil und dem Verhalten beim Zähneputzen ihrer Kinder aus. Das Verhalten der Kinder während der zahnärztlichen Behandlung wurde auf Video aufgezeichnet und später anhand einer Skala erfasst. Der Kariesindex im Milchzahngebiss (dmft, Anzahl der kariösen, fehlenden und gefüllten Zähne) wurde aus der Patientenakte ermittelt. Insgesamt nahmen 120 Kinder an der Studie teil (54 Prozent Mädchen). Im Schnitt hatten die Kinder einen Kariesindex von $2,9 \pm 1,4$.

Folgende Zusammenhänge waren aus den Fragebögen und Beobachtungen abzulesen:

Verhaltensauffälligkeiten der Kinder nahmen mit zunehmend stärker ausgeprägtem fürsorglichem Verhalten der Eltern zu ($r = 0,510$, $p < 0,001$). Regressionsanalysen ergaben auch nach Berücksichtigung von Störfaktoren eine um sieben Prozent höhere Wahrscheinlichkeit für ein auffälliges Verhalten beim Zahnarztbesuch.

Kariesbefall nahm ebenfalls mit überfürsorglichem Erziehungsverhalten zu ($r = 0,251$, $p = 0,006$). Eine Subanalyse von Kindern, kategorisiert nach einem Kariesindex von

0, 1, 2, 3 oder 4 und mehr ergab ebenfalls tendenziell mehr überfürsorgliches Verhalten der Eltern bei höheren dmft-Werten. Die Unterschiede erreichten hier aber keine Signifikanz.

Kinder von überfürsorglichen Eltern putzten ihre Zähne seltener zwei-

oder mehrmals täglich ($p = 0,027$). Regressionsanalysen ergaben eine um vier Prozent höhere Wahrscheinlichkeit, dass Kinder ihre Zähne maximal einmal am Tag putzten, wenn ihre Eltern überfürsorglich waren.

Überfürsorgliches Erziehungsverhalten ist signifikant mit mehr Ver-

haltensauffälligkeiten von Kindern während der Zahnbehandlung verbunden. Auch das Zähneputzen zu Hause könnte sowohl in Frequenz als auch Gründlichkeit dadurch beeinträchtigt werden.

Quellen:

Geuns E, de Jong-Lenters M, Duijster

D; D.Duijster@acta.nl

Associations between overprotective parenting and children's cooperation during dental treatment, toothbrushing behaviour and dental caries experience

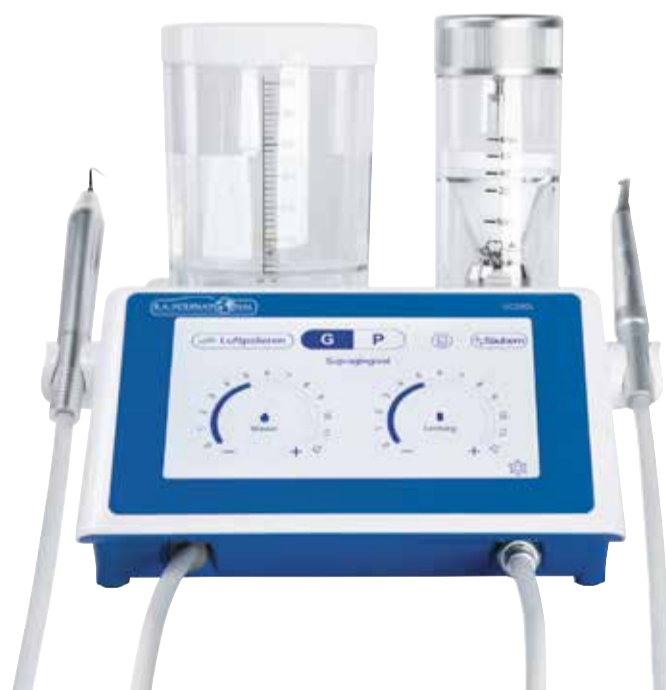Eur J Paediatr Dent. 2025 Dec 7;26(4):272-279. doi: 10.23804/ejpd.2025.2296

HENRY SCHEIN®
DENTAL

WIR ARBEITEN AM LÄCHELN ÖSTERREICHS!

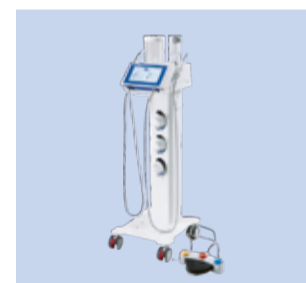Prophylaxe Starter-Paket Sonderaktion

Besuchen Sie uns unter henryschein.at/prophylaxe und erfahren Sie mehr über das Prophylaxegerät **B.A. Ulticlean Combi UC 500L**



BA Ulticlean Combi UC500L

Lieferumfang: 1 Basisgerät UC500L, 2 LED Ultraschallhandstücke BAC5L, 1 Pulverstrahlhandstück BAC5P und Perio BAC5B, 10 Nozzle, je 1 Pulverbehälter Standard und Perio Plus, 2 Flüssigkeitsbehälter mit dem Volumen 600 ml und 1.400 ml, 3 Steriboxen für Handstücke, je 1 Reinigungsnadel in den Größen kurz und lang, 1 Multifunktionsfußschalter, 2 Drehmomentschlüssel, inklusive 14 Ultraschallspitzen, 1 Netzadapter, Anschluss- und Wartungszubehör.



BA Gerätewagen für UC500L

(Artikel-Nr.: 9022055)



BA Ulticlean Prophylaxe Pulver

4 x 100 g Perio Plus (Artikel-Nr.: 9796716)

4 x 300 g Standard Minze (Artikel-Nr.: 9796714)

oder 4 x 300 g Standard Zitrone (Artikel-Nr.: 9796715)



ALPRO Wasserhygiene UC500L

Alpron, 1 l (Artikel-Nr.: 874520)

Bilpron, 6 x 1 l (Artikel-Nr.:

410333) BC-San 100, 12 x 100 ml

(Artikel-Nr.: 336994)

Komplettpreis nur € 6.095,-*

*Gültig bis 30.06.2026, alle Preise in Euro zzgl. MwSt., Geräte zzgl. Montagekosten

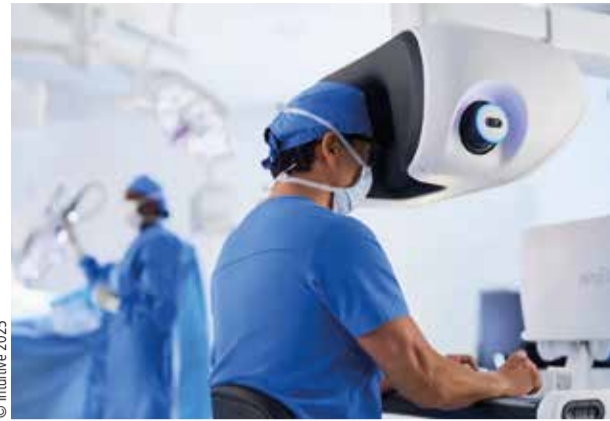Weltweit bereits über 20 Millionen Patienten

Roboter-assistierte Chirurgie mit da Vinci Systemen

Intuitive, ein weltweit führendes Unternehmen in der minimalinvasiven medizinischen Versorgung und Pionier der roboter-assistierte

Chirurgie, gab bekannt, dass mehr als 20 Millionen Patienten weltweit von Ärzten mit Hilfe von da Vinci Systemen operiert wurden.

► Der Meilenstein wurde Ende 2025 erreicht, wobei allein im letzten Jahr über 3,1 Millionen Eingriffe mit einem da Vinci System durchgeführt wurden. Dieser Erfolg unterstreicht die kontinuierliche Anwen-



Das da Vinci Operations-system der 5. Generation ist jetzt für die Verwendung in Europa für diverse Eingriffe zugelassen.

WID

WIENER

INTERNATIONALE
DENTALAUSSTELLUNG

8. & 9. MAI

2026

SAVE
THE DATE

www.wid.dental

und den verbesserten Zugang für Patienten zu den minimalinvasiven Technologien von Intuitive.

„Dieser Erfolg ist direkt auf den unermüdbaren Einsatz von Ärztinnen und Ärzten sowie OP-Teams rund um den Globus zurückzuführen, die stets die bestmögliche Versorgung ihrer Patienten anstreben“, erklärte Dave Rosa, CEO von Intuitive. „Es unterstreicht unsere Überzeugung von einer Zukunft der Versorgung, die weniger invasiv und grundlegend besser ist.“

Die Erfahrung aus 20 Millionen Eingriffen ermöglicht es Intuitive, Erkenntnisse aus der realen Anwendung direkt in Verbesserungen von Technologie, Training und Systemen einfließen zu lassen. Dies fördert nicht nur die kontinuierliche Innovation, sondern hilft Gesundheitssystemen auch dabei, Ergebnisse zu optimieren.

Innovation über Plattformen und Ökosysteme hinweg

Intuitives Engagement für Innovation spiegelt sich in all seinen roboter-assistierte Plattformen und den dazugehörigen Ökosystemen wider. Jedes davon ist darauf ausgelegt, Ärzte sowie Krankenhauspersonal dabei zu unterstützen, ihre Ziele zu erreichen. Dazu gehören die Verbesserung der Behandlungsergebnisse, die Steigerung der Patientenerfahrung und motivierende Arbeitserfahrungen der Pflegeteams, die Reduzierung der Gesamtkosten der Versorgung und die Erweiterung des Zugangs zu qualitativ hochwertiger, minimalinvasiver Versorgung:

Da Vinci 5, das jüngste System des Unternehmens, verfügt über mehr als die 10.000-fache Rechenleistung des da Vinci Xi Systems. Damit ermöglicht es neue Hardware- und Softwarefunktionen zur Optimierung der Patientenversorgung.

Da Vinci Single Port (SP) findet weltweit in immer mehr Indikationen Anwendung, was die Durchführung weiterer Eingriffe über einen einzigen, minimalinvasiven Zugang ermöglicht.

Jede Plattform wird von einem Ökosystem unterstützt, das fortschrittliche Trainings, Programmoptimierungen und fortlaufende Kooperationen beinhaltet. Dies kann Krankenhäusern und Behandlungsteams dabei helfen, eine qualitativ hochwertige, minimalinvasive Versorgung sicher und effektiv zu gewährleisten. In der Region Deutschland, Österreich und Schweiz sind derzeit mehr als 500 da Vinci Operationssysteme installiert (Stand: Ende 2025).

<https://www.intuitive.com>

Endlich die Spielregeln verstanden

Verteidigungsmechanismus zweier Bakterien

Kooperation gibt es bei Brettspielen, Forschenden und Bakterien. In enger und lokaler Zusammenarbeit entschlüsselten Wissenschaftler, wie sich zwei Bakterienarten verbünden, um nicht gefressen zu werden.

► Bereits 2021 zeigte Pierre Stallforth mit seinem Team vom Leibniz-Institut für Naturstoff-Forschung und Infektionsbiologie, dass sich Bakterien der Gattungen *Pseudomonas* und *Paenibacillus* zusammenschließen, um sich so gemeinsam vor ihrem Fressfeind, einer Amöbe, zu schützen. Nun konnte ein von Pierre Stallforth, Ute Hellmich und Markus Lakemeyer geleitetes Team zeigen, wie dieser Verteidigungsmechanismus genau aussieht.

Die Kooperation der beiden Bakterien *Pseudomonas* sp. SZ40 und *Paenibacillus* sp. SZ31 beruht auf einem Naturstoff, einem Lipopeptid namens Syringafactin.

Es wird von *Pseudomonas* produziert, jedoch erst durch eine von *Paenibacillus* verursachte Modifikation für die Amöbe gefährlich. *Paenibacillus* spaltet das Lipopeptid an einer ungewöhnlichen Stelle mittels zweier besonderer Enzyme, sogenannten DL-Peptidasen. Dabei entsteht aus dem Syringafactin ein für die Amöbe toxischer Stoff.

„Für mich war es sehr spannend, den Mechanismus zu verstehen, mit dem die besondere Stoffklasse der DL-Lipopeptide gespalten wird und wie das in der Interaktion von Mikroben nutzbar wird“, berichtet Hellmich.

Denn das Besondere an diesen Naturstoffen ist ihre ungewöhnliche Angriffsstelle in der räumlichen Struktur der Lipopeptide. „Aminosäuren sind in der Natur normalerweise L-konfiguriert und deswegen sind die meisten Enzyme auch darauf spezialisiert, diese Variante zu spalten“, erzählt Stallforth. D- und L-Formen unterscheiden sich nur in ihrer Symmetrie, es sind spiegelbildliche Moleküle, ihre Atomzusammensetzung ist gleich.

Multifunktionale Spielmechanik

Bei dieser Modifikation handele es sich nicht um einen Einzelfall, sondern es scheine ein genereller, wenn auch sehr spezifischer Mechanismus zu sein, so Stallforth. „Diese Enzyme sind so interessant, weil wir mit ihnen auch die Struktur komplexer Naturstoffe aufklären können, indem wir sie ganz selektiv in kleinere Fragmente unterteilen.“

„Und das erleichtert uns und anderen Gruppen in Zukunft die Analyse neuer Naturstoffe“, ergänzt Lakemeyer. Eine große Hilfe für die Entwicklung neuer Naturstoff-basierter Antiinfektiva.

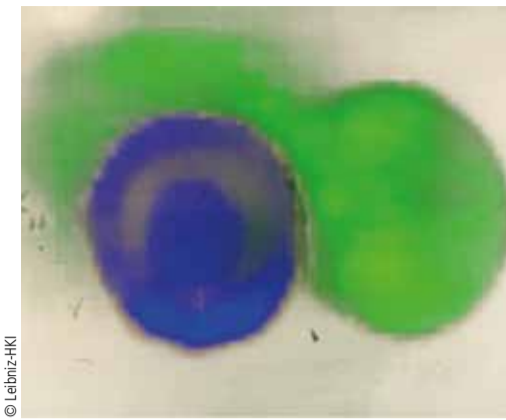
Die Studie war eine Kooperation des Leibniz-HKI mit den Universitäten

Jena und Würzburg. Beteiligte Forschungsverbände waren der Exzellenzcluster Balance of the Microverse und der Sonderforschungsbereich ChemBioSys.

Originalpublikation:
Zhang S, Huang Y, Schlabach K, Tran

M A, Nachawati R, Bader N, Komor A J, Hertweck C, Schindelin H, Lakemeyer M,*Hellmich U A,*and Stallforth P* (2026) Microbial DL-Peptidasen Enable Predator Defense and Facilitate Structure Elucidation of Complex Natural Products. JACS.
<https://doi.org/10.1021/jacs.5c17955>

Mittels MALDI sichtbar gemacht: In Blau zeigt sich das von *Pseudomonas syringae* SZ57 produzierte Lipopeptid Syringafactin, in Grün das bereits durch *Paenibacillus* sp. SZ31 veränderte und nun für Amöben toxische Lipopeptid.



GiganTium®

Der Elite-Werkstoff.

GiganTium®

↪ ≥ 1.100 MPa
↪ 100 % Rein-Titan 4KV

ICX-DIAMOND
im ICX-Shop!

ONE VISION – BE SMART. BE ICX.

Neu bei Curaprox

Die neue Kids Edition von Gila von Meissner

► Mit der "Special kids Edition" von Curaprox, die von der Autorin und Illustratorin Gila von Meissner entworfen wurde, soll bei Kindern im Alter von 4 bis 12 Jahren eine positive Einstellung zur Zahnpflege gefördert und das Zähneputzen zu einem unterhaltsamen Erlebnis werden. Gila von Meissner, eine freiberufliche Designerin und Illustratorin aus Norddeutschland, ist keine Unbekannte, wenn es um die Zusammenarbeit mit Curaprox geht. „Dieses Mal wollten wir eine lustige Frühlings- und Sommeratmosphäre schaffen, mit Eis, Enten und einem Park - da waren die leuchtenden Farben selbstverständlich“, sagt sie über die neue "Special kids Edition".

Die wichtigsten Merkmale der Special Kids Edition:

- Entwickelt für Kinder von 4-12 Jahren: mit extra kleinem Bürstenkopf.
- 5.500 ultraweiche Borsten: aus 5.500 Curen®-Filamenten für eine sanfte und dennoch effektive Reinigung.
- Der achteckige Griff passt perfekt in kleine und größere Hände, ist frei von Bisphenol A, Phthalaten und Azofarbstoffen.
- Fröhliches und farbenfrohes Design: entworfen von der Autorin und Illustratorin Gila von Meissner.

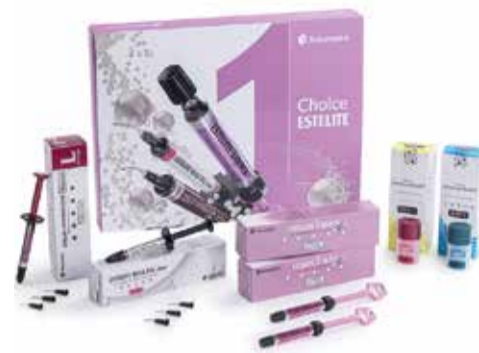

www.curaprox.at

Tokuyama Dental

Natürliche Ästhetik trifft höchste Performance

► Kompositmaterialien gibt es viele und mitunter ist es schwer, den Überblick zu behalten oder zu unterscheiden, welches das beste Material für einen selbst ist. Manche Materialien bestechen durch besondere physikalische Werte, andere Materialien durch einfache Markenbekanntheit, aber sollte nicht das Material Ihre erste Wahl sein, welches Ihren Patienten ein Lächeln ins Gesicht zaubert? Das ESTELITE First Choice Kit von TOKUYAMA DENTAL sollte sowohl aus Anwender- als



auch aus Patientensicht immer die erste Wahl sein, denn es vereint die Vorzüge langjährig erprobter und ausgezeichneter Materialien mit Anwenderfreundlichkeit, so dass der Patient schlussendlich nur der Gewinner sein kann. Einzigartige sphärische Füllkörper, die alle ESTELITE-Komposite auszeichnen, sorgen für eine außergewöhnliche Farbanpassung sowie für eine Restauration, die ohne großen Aufwand in kürzester Zeit auf Hochglanz poliert werden kann.



Ivoclar präsentiert

Adhese® 2 – Dualhärtung jetzt im VivaPen®

► Adhese 2 wurde entwickelt, um den Praxisalltag einfacher und effizienter zu gestalten. Dank der innovativen blauen DC-Kanüle kann erstmals ein Adhäsiv dualhärtungsfähig direkt aus dem VivaPen® verwendet werden. Neben der Lichthärtung ermöglicht die mit einem Co-Initiator beschichtete Kanülenspitze bei Verwendung eines dualhärtenden Komposits nun auch eine zusätzliche chemische Härtung – ein separater Dual-Cure-Aktivator ist nicht erforderlich.



Die Dualhärtung wird in Kombination mit der blauen DC-Kanüle und einem dualhärtenden Befestigungskompositen aktiviert, um eine zuverlässige Polymerisation selbst unter lichtlimitierten Bedingungen zu gewährleisten. Besonders die Kombination aus Adhese 2 mit der blauen DC-Kanüle und Variolink® Esthetic DC ermöglicht voraussagbar hohe Haftwerte. Gleichzeitig reduziert der integrierte Desensibilisierungseffekt das Risiko postoperativer Sensibilitäten.

Mit einer minimalen Schichtstärke von ca. 10 µm unterstützt Adhese 2 die exakte Passung indirekter Restaurationen sowie eine homogene Integration direkter Füllungen. Die Applikation aus dem VivaPen® ermöglicht eine kontrollierte, materialsparende Dosierung.

<https://www.ivoclar.com/adhese-2>

Eine außergewöhnliche Erfolgsgeschichte

EXIT® -Neuheiten im Jubiläumsjahr 2026

► 2026 feiert EXIT® — Das Spiel ein außergewöhnliches Jubiläum: Seit zehn Jahren steht die Marke für überraschende Rätselmechaniken und unvergessliche Aha-Momente. Zum Geburtstag präsentiert KOSMOS ein umfangreiches Jubiläumsprogramm mit neuen Produkten, limitierten Sondereditionen und fantastischen Live-Events. Fans dürfen sich auf ganz viel Rätsel-Spaß, starke Lizenzen und zahlreiche Gelegenheiten freuen, das Spielgefühl von EXIT® — Das Spiel auf neue Weise live zu erleben. EXIT® — Das Spiel: Der perfekte Einbruch (Limitierte Jubiläumsedition für Fortgeschrittene) Zum Jubiläum erscheint mit EXIT® — Das Spiel: Der perfekte Einbruch eine exklusive Sonderausgabe, die so nur im Jubiläumsjahr 2026 erhältlich sein wird. Das spannende Heist-Abenteuer führt in ein luxuriöses Casino, dessen Besitzer seine Gäste skrupellos übervorteilt. Höchste Zeit für einen perfekt geplanten Einbruch! Die limitierte Edition überrascht mit neuen Rätselmechaniken, integrierten Bonusrätseln und erscheint erstmals in einer hochwertigen Metalldose, die besonders Sammler begeistern wird. Für das besondere Spielerlebnis liegen zudem praktische Gadgets wie Bleistift, Kugelschreiber, Lineal, Radiergummi und Schere bei, die unverzichtbar sind für clevere Codeknacker.

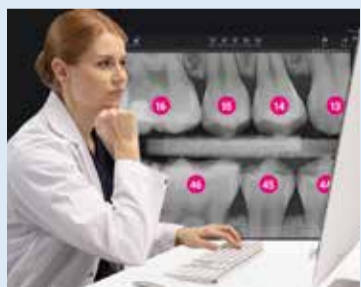

www.kosmos.de

Software Planmeca Romexis® 7

KI-Werkzeuge für die intraorale Bildgebung jetzt verfügbar

► Planmeca Romexis® 7 verfügt standardmäßig über integrierte KI-Funktionen. Das neueste Update (Version 6.5.2) erweitert diese Funktionen von der DVT-Bildgebung auf die intraorale 2D-Bildgebung. Romexis erkennt nun einzelne Zähne auf den intraoralen Röntgenaufnahmen automatisch und weist die Zahnnummer zu. Die Funktion optimiert die Workflows besonders bei der intraoralen Bildgebung mit dem Dentalsensor Planmeca ProSensor® HD, da die Aufnahmen sofort nach der Bilderfassung mit den Zahnnummern in angezeigt werden. Die automatische Zahnnummerierung verbessert die Dokumenteneffizienz, indem sie ein zuverlässiges Suchen und Filtern von intraoralen Aufnahmen nach Zähnen.



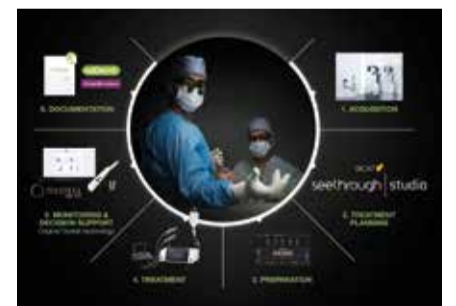Romexis kann mit diesen KI-Werkzeugen die intraoralen Aufnahmen unmittelbar nach der Bilderfassung oder dem Import ebenfalls in die korrekten Positionen in den Studienvorlagen platzieren. Der Benutzer kann daher die Aufnahmen in einer beliebigen Reihenfolge scannen oder erfassen, und Romexis dreht die Aufnahmen automatisch und organisiert diese in die korrekten Positionen der Vorlage. Dies gilt ebenfalls für das PSP-Scannen: Die Speicherfolien können in jeder Reihenfolge gescannt werden und Romexis übernimmt den Rest.

www.planmeca.com

Mit System zum Behandlungserfolg

W&H präsentiert Oralchirurgie-Kompass

► Mit Seethrough steht Anwendern ein umfassendes Imaging-Portfolio zur Verfügung: Im extraoralen Segment sorgen zwei High-End-DVT-Geräte für detailreiche Aufnahmen bei gleichzeitig geringer Strahlendosis. Im intraoralen Bereich überzeugt ein flexibler Röntgenarm, ergänzt durch zwei Le-sequenzen. Entscheidend für den hohen Standard des gesamten W&H-Imaging-Portfolios ist Seethrough Studio, die Software für das gesamte W&H-Imaging-Portfolio. In Seethrough Studio ist ein Planungstool für eine einfache Visualisierung und Vorbereitung der Behandlung integriert. Zusätzlich verfügt W&H mit SICAT über einen High-End-Partner für Implantatplanungssoftware. Das neue Implantmed Plus II vereint einen leistungsstarken Chirurgiemotor mit intelligenten Funktionen.



Die Anbindung an Implantatplanungssoftware ermöglicht die automatische Übertragung aller relevanten Behandlungsparameter direkt auf das Gerät. Ergänzend dazu sorgt das neue Piezomed Modul Plus II für innovative Ultraschalltechnologie in der Praxis. Mit der integrierten Scanfunktion können Implantate und Biomaterialien direkt per Verpackungscode erfasst werden.

wh.com

Ausstellung in der Albertina

Honoré Daumier – der Spiegel der Gesellschaft

Noch bis 25. Mai 2026 läuft eine historische, und doch absolut aktuelle Ausstellung. Die ALBERTINA präsentiert heute die erste große Daumier-Schau seit 90 Jahren.

► Die politische Lage ist instabil, eine ruchlose Clique missbraucht ihre Macht, die Wirtschaft kriselt und die gesellschaftliche Situation wird immer komplexer und unübersichtlicher. Die Schilderung der Verhältnisse im Frankreich des 19. Jahrhunderts scheint merkwürdig gegenwärtig und so ist es auch mit der zeitlos aktuellen Kunst des großen Honoré Daumier.

Mit spitzer Feder und unbestechlichem Humor hält er seiner Zeit den Spiegel vor, prangert Machtmissbrauch und soziale Missstände an. Seine schonungslose Kritik bringt ihn immer wieder in Konflikt mit der Zensur, für die Freiheit der Kunst geht er sogar ins Gefängnis. Als scharfsinniger Beobachter zeigt Daumier darüber hinaus aber auch das alltägliche Leben in der modernen Großstadt Paris.

Unterstützt durch wesentliche Leihgaben des Städelschen Museumsvereins aus der Sammlung Hellwig wird der französische Künstler nun in neuem Licht gezeigt. Neben zahlreichen

Honoré Daumier, 1856/1858, Bibliothèque nationale de France, Département des Estampes et de la photographie

Lithografien und Zeichnungen sind auch seine berühmten Gemälde und Skulpturen ausgestellt – sowie ein Animationsfilm zum Werk Daumiers, der auf einer Idee von Linda und Paul McCartney beruht und von letzterem vertont wurde.

Der französische Künstler Honoré Daumier (1808–1879) fasziniert als genauer Beobachter, brillanter

Zeichner und pointierter Erzähler. Großer Popularität erfreuen sich neben seinen Gemälden und Plastiken insbesondere die über 4.000 Lithografien, die er für verschiedene Pariser Zeitschriften entwarf. Mit seinen engagierten Karikaturen wurde er zum Gewissen einer Epoche des Umbruchs: Einschneidende Ereignisse wie die Revolutionen von 1830 und 1848 oder der Deutsch-Französische Krieg 1870/71 prägten sein Jahrhundert ebenso wie ein tiefgreifender sozialer Wandel. Daumier begleitete Frankreichs langen Weg von der Monarchie zur Republik mit kritischem, immer aber zutiefst menschlichem Blick auf die Umstände der Zeit. Sein Fokus galt dem Geschehen in Politik, Justiz und Kultur. Darüber hinaus kommentierte er mit feinsinniger Komik das moderne Großstadtleben in einer Phase des Wandels oder die ganz alltäglichen Probleme der Bevölkerung. Neben dem umfangreichen druckgrafischen Œuvre schuf der Künstler zahlreiche Plastiken und ab Mitte der 1840er-Jahre eine zunehmende Zahl von eigenständigen Zeichnungen und Gemälden, die seine enorme gestalterische Ausdruckskraft und Sensibilität bezeugen. Daumiers

Der gesetzgebende Bauch, L'Association mensuelle, Jänner 1834, 33,6 x 46,5 cm, Lithografie sur blanc, ALBERTINA, Wien



Auseinandersetzung mit grundlegenden Fragen wie jener nach der Meinungs- und Pressefreiheit oder dem individuellen politischen Engagement verleihen seiner Kunst eine bis heute anhaltende Aktualität.

Die Ausstellung präsentiert eine Auswahl von rund 200 Werken aus dem gesamten Œuvre und in allen Gattungen. Dabei werden die Bestände der Albertina ganz wesentlich durch wertvolle Leihgaben ergänzt. Zahlreiche Exponate stammen aus

der herausragenden Sammlung des Frankfurter Daumier-Kenners Hans-Jürgen Hellwig, die 2024 als Schenkung an den Museums-Verein des Städel Museums ging. Zusammen mit ausgewählten Gemälden vermitteln diese Werke den außergewöhnlichen Erfindungsreichtum und Humor eines Künstlers, dessen Schaffen als Spiegel der Gesellschaft von zeitloser Gültigkeit ist.

www.albertina.at



Madame Greluche: Ach, wie ist das angenehm, Gustave!, 1840 – 1842, 26,4 x 35,2 cm, Lithografie, koloriert, sur blanc, ALBERTINA, Wien

BÜCHER + BÜCHER + BÜCHER + BÜCHER + BÜCHER + BÜCHER + BÜCHER + BÜCHER + BÜCHER

Ein lexikales Sammelsurium

k.u.k. & Co.

Es war sehr schön ...

„Ich bin der letzte Monarch der alten Schule.“

Auch wenn die k.u.k. Doppelmonarchie erst durch die Krönung Kaiser Franz Josephs zum ungarischen König – im Zuge des Ausgleichs mit Ungarn 1867 – entstanden ist, widmet sich dieses Buch den Jahren des Kaisers ab seiner Geburt 1830. Es soll zeigen, wie sehr diese Zeit von ihm und seiner Frau, Kaiserin Elisabeth, geprägt wurde. Martin Czapka präsentiert mit seinem dritten lexikalen Sammelsurium – nach Wiener Cafés und WIEN1900 – erneut ein faszinierendes Buch, das wenig bekannte Details ebenso behandelt wie berühmte historische

Ereignisse. Mittels unzähliger handgezeichneter Illustrationen, Anekdoten, Episoden und Zitate vermag er es, die Leserschaft in die k. u. k. Zeit zu verführen. Ein idealer Einstieg, um in die Welt dieser einzigartigen Monarchie einzutauchen.

Martin Czapka, Amalthea Verlag, Wien 2025, 288 Seiten, Euro 40,-, ISBN 978-3-99050-295-2

Licht, Luft und Schatten

Wiener Gemeindebauten in Austrofaschismus und Nationalismus

Die Wiener Gemeindebauten waren in der Zwischenkriegszeit des 20. Jahrhunderts eines der bahnbrechenden Projekte der sozialdemokratischen Wohnungs- und Sozialpolitik. Der Sammelband schlägt eine Brücke vom Austrofaschismus bis zum Ende der NS-Herrschaft. Nach Überblicksdarstellungen zur Geschichte des Gemeindebaus, zu personellen Brüchen und Kontinuitäten zwischen den beiden Diktaturen und zu Fragen des Mieterschutzes widmen sich mehrere Beiträge anhand von ausgewählten Gemeindebauten dem

Schicksal der dort lebenden Menschen, die als Juden verfolgt, gekündigt bzw. aufgrund ihres widerständigen Verhaltens Opfer polizeilichen Unrechts wurden. Biografien von verfolgten Männern, Frauen und Kindern schließen den Band ab.

Claudia Kuretsidis-Haider (Hg.), Böhlau Verlag, Wien 2026, 440 Seiten, Euro 30,-, ISBN 978-3-205-22312-2

Warum Scheitern oft der beste Anfang ist

Lieber echt kaputt als perfekt am Arsch

Eine mutige Kampfansage an Selbstoptimierungswahn, Perfektion, Vergleichskultur und emotionalen Druck. Mit einer beindruckenden Kombination aus Verletzlichkeit und Stärke zeigt die Autorin, dass wahre Heilung nicht in der Jagd nach Perfektion liegt, sondern im Mut, sich selbst ehrlich zu begegnen. Ein tief bewegendes, schonungslos ehrliches und zugleich hoffnungsvolles Buch, das mitten ins Herz trifft. Die Autorin schildert authentisch ihren Zusammenbruch, den Verlust von Erfolg, Status und gesellschaftlichen

Rollen und den Moment, in dem sie bereit war, ihr Leben aufzugeben. Doch in dieser dunkelsten Stunde öffnete sich ein neuer Weg: Die Einsicht, dass das alte System aus

Anpassung, Perfektion, Selbstoptimierung und fremden Erwartungen nicht mehr trägt.

Birgit Jankovic-Steiner, Ueberreuter Verlag, Wien 2026, 160 Seiten, Euro 18,-, ISBN 978-3-8000-7808-0

Roman

Gin Boom

Helena ist beruflich erfolgreich, schlagfertig, sensibel. Nach der Reha kehrt sie zurück in ihren Alltag aus Medienbetrieb, Events, Dates und subtiler wie offener Grenzüberschreitung. Alkohol und Drogen sind überall: als soziale Schmiermittel, als Belohnung, als Flucht. Und während sie versucht, sich selbst zu halten, prallen alte Muster, neue Begierden und unausgesprochene Erwartungen mit voller Wucht aufeinander.

In szenischen Fragmenten folgt der Text einer Frau durch Rausch und Zusammenbruch, durch Therapie, Erinnerung und Wiederholung. GIN BOOM erzählt von Abhängigkeit, von männlicher

Macht und von den feinen Verschiebungen, in denen Grenzen verschwinden – beruflich, sexuell, emotional. Verantwortung bleibt dabei auffällig oft dort aus, wo sie entstehen müsste. Der Roman changiert zwischen bitterem Humor, radikaler Intimität und schmerzhafter Klarheit.

Verena Titze, Ueberreuter Verlag, Wien 2026, 184 Seiten, Euro 20,-, ISBN 978-3-222-15155-2

Ein Lebensbornkind erzählt

Geboren im Heim „Wienerwald“

Dieses Buch einer österreichischen Zeitzeugin berichtet von der NS-Ideologie (z.B. „Die Fahne als heiligstes Symbol ist mehr als der Tod: für sie bin ich bereit zu sterben!“) sowie den Ideen von „Lebensborn“ („Heilig soll uns sein jede Mutter guten Blutes“) und dem Leben im österreichischen Lebensbornheim „Wienerwald“. Im Mittelpunkt steht aber ein deutscher Polizeioffizier mit Familie, der 1940 in die Wiener Polizeidirektion kam und sich in seine minderjährige Sekretärin verliebte. Es begann eine unerlaubte Beziehung, aus der die Erzählerin hervorging. Das Buch

beschreibt die so entstandenen Konflikte, die teils gelöst werden konnten, aber auch mit dem „Heldentod“ des „Haupt=Mannes“ endete. Die Aufarbeitung der Geschichte ihrer Mutter war für die Autorin sehr aufschlussreich und öffnet auch den Lesern die Augen.

Helga Schmid, Verlag der Provinz, Weitra 2026, 110 Seiten, Euro 18,-, ISBN 978-3-99126-374-6

Dentsply Sirona

Christine Schwendner ist neue General Managerin

Christine Schwendner hat zum 1. Januar 2026 die Position des Vice President General Manager Sales DACHNL übernommen und führt in dieser Funktion die gesamte Vertriebsorganisation für Deutschland, Österreich, die Schweiz und die Niederlande (DACHNL).

► Sie tritt die Nachfolge von Xavier Carro, Senior Vice President EMEA Vertriebsorganisation, an, der die Region zusätzlich zu seiner Funktion als Group Vice President EMEA Vertriebsorganisation interimistisch geleitet hatte und sich nun wieder darauf fokussieren wird. „Mit ihrer langjährigen Erfahrung, ihrem tiefen Marktverständnis und ihren starken Führungsqualitäten wird Christine unsere Vertriebsorganisation auch in ihrer neuen Rolle maß-

geblich weiterentwickeln und stärken“, sagte Xavier Carro, Senior Vice President EMEA Vertriebsorganisation. Zusätzlich übernimmt sie als Geschäftsführerin der Dentsply Sirona Deutschland GmbH die operative Leitung und die ordnungsgemäße Führung der Geschäfte der deutschen Landesgesellschaft.

Christine Schwendner ist seit 1997 bei Dentsply Sirona tätig und hat sich in dieser Zeit eine beeindruckende Karriere aufgebaut. In ver-

schiedenen Schlüsselpositionen – unter anderem als Area Sales- und Key-Account-Managerin Deutschland, Commercial Director PRE (Preventive, Restorative und Endodontics) für Deutschland und Österreich sowie Vice President Sales für Deutschland und Österreich – prägte sie die Entwicklung im Vertrieb maßgeblich. Seit August 2025 verantwortete sie als Vice President Sales DACHNL den Vertrieb für die Länder Deutschland, Österreich, Schweiz und die Niederlande über alle Geschäftsbereiche hinweg. Kundennähe konsequent zu leben und den direkten Austausch mit Praxen, Kliniken und Partnern aktiv zu fördern – das ist ihr ein besonderes Anliegen. Sie legt großen Wert da-

rauf, Kundenbedürfnisse frühzeitig zu erkennen und in marktorientierte Lösungen zu überführen. Dabei treibt sie insbesondere die Transformation hin zur vernetzten Zahnmedizin voran – mit dem Ziel, digitale Prozesse und vernetzte Behandlungsketten für Kunden noch einfacher, effizienter und wirtschaftlicher zu

gestalten. Gleichzeitig engagiert sie sich stark für den Aufbau und die Förderung von Talenten sowie für eine leistungsstarke, kundenorientierte Unternehmenskultur, die Zusammenarbeit, Innovationskraft und kontinuierliche Weiterentwicklung in den Mittelpunkt stellt.

PA



Christine Schwendner

imes-icore

Sabine Bois ist die neue CEO/Geschäftsführerin

Die imes-icore Gruppe, ein weltweit führender Anbieter integrierter digitaler Dental-CAD/CAM-Produktionssysteme, stellt die Weichen für ihre nächste Entwicklungsphase. Mit 1. Februar übernahm Sabine Bois die Position der CEO/Geschäftsführerin der imes-icore Gruppe.

► Nach mehr als zwei Jahrzehnten an der Spitze wird Christoph Stark, Gründer und scheidender CEO, dem Unternehmen in einer strukturierten Übergangsphase weiterhin zur Verfügung stehen und einen reibungslosen Übergang sicherstellen. Christoph Stark hat imes-icore über mehr als zwei Jahrzehnte hinweg erfolgreich aufgebaut und entscheidend geprägt. Unter seiner Führung entwickelte sich das Unternehmen zu einem international anerkannten Partner für dentale CAD/CAM-Lösungen mit globaler Präsenz. Christoph Stark wird imes-icore weiterhin erhalten bleiben, zuerst in der

Rolle des Co-CEOs für eine befristete Übergangsphase. Im Anschluss wird sich Christoph Stark auf die Bereiche Produkt und Innovation fokussieren, der Bereich, der ihm seit jeher am Herzen liegt, nämlich die Entwicklung herausragender Produkte für die Dentalindustrie.

„imes-icore war über viele Jahre mein unternehmerisches Zuhause, dem ich noch einige Zeit für die Entwicklung neuer, innovativer Lösungen erhalten bleibe“, sagt Christoph Stark. „Ich blicke auf eine aufregende Zeit zurück, in der wir mit einem großartigen Team sehr viel bewegt haben. Wir sind heute eine

starke internationale Marke und Innovations- und Qualitätsführer. Darauf bin ich sehr stolz. Sabine Bois wird diese erfolgreiche Entwicklung nun fortführen. Sie bringt genau die Erfahrung, Kompetenz und Perspektive mit, um imes-icore in die nächste Wachstumsphase zu führen.“

Sabine Bois übernimmt als interna-

tional erfahrene Managerin mit ausgewiesener Expertise in Wachstums- und Internationalisierungsstrategien, Marktentwicklung, operativer Exzellenz sowie Governance und Finanzierung die operative Verantwortung. Sie verfügt über langjährige Führungserfahrung in globalen MedTech-Unternehmen, hat inter-

nationale Organisationen aufgebaut, die Erschließung und den Ausbau internationaler Märkte geleitet und komplexe Wachstumsphasen erfolgreich gesteuert. Zuletzt leitete sie erfolgreich die Geschicke des internationalen MedTech-Unternehmens Occlutech.

„imes-icore verfügt über ein außergewöhnlich starkes Fundament und eine Unternehmenskultur, die von Innovationskraft und langfristigen Denken geprägt ist“, sagt Sabine Bois. „Christoph Stark und sein Team haben in den vergangenen zwei Jahrzehnten ein Unternehmen aufgebaut, das international höchstes Ansehen genießt. Mein Fokus liegt darauf, diese Stärke gezielt weiterzuentwickeln – durch weiteres Wachstum, den Ausbau unserer internationalen Präsenz und die Umsetzung strategisch relevanter Innovationen.“

[imes-icore.com](https://www.imes-icore.com)



Staffelübergabe: Christoph Stark, Gründer und CEO übergibt an Sabine Bois

Wechselwirkung zwischen Mikro- und Nanoplastik und Colitis ulcerosa

Plastikpartikel können Darmentzündungen verstärken

Ein Forschungsteam der MedUni Wien und der Uni Wien hat einen möglichen Zusammenhang zwischen chronisch-entzündlichen Darmerkrankungen und der zunehmenden Belastung durch Mikro- und Nanoplastik untersucht.

► Die Forschung zeigt, dass Plastikpartikel die Immunzellen und das Mikrobiom des Darms beeinflussen und so die Entzündungen verstärken können. Untersucht wurden die schädlichen Auswirkungen von MNP an einem Mausmodell mit Colitis ulcerosa. Die Studie befasste sich mit Polystyrolpartikeln

unterschiedlicher Größe, die oral verabreicht wurden. Polystyrol ist ein weit verbreiteter Kunststoff, der z. B. häufig für Lebensmittelverpackungen wie Joghurtbecher, Fleischschalen oder Take-away-Boxen verwendet wird. Die umfangreichen molekularen und histologischen Analysen des Forschungsteams liefer-

ten Hinweise auf Wechselwirkungen zwischen MNP und Darmentzündungen. Die Aufnahme von MNP durch die Darmschleimhaut war unter entzündlichen Bedingungen erhöht. Außerdem verstärkte die MNP-Exposition die entzündliche Immunreaktion im Darm, indem sie eine proinflammatorische Aktivierung bestimmter Immunzellen auslöste. Zudem führte die MNP-Belastung zu einer Veränderung des Darmmikrobioms: Die Forscher beobachteten einen Rückgang nützlicher und einen Anstieg entzündungsfördernder und

potenziell gesundheitsschädlicher Bakterienarten. „Darüber hinaus zeigt unsere Studie, dass sich die Anreicherung von MNPs unter entzündlichen Bedingungen nicht nur im Darm, sondern auch in anderen Ausscheidungsorganen wie der Leber und den Nieren sowie im Blutkreislauf verstärkte“, erklärt Studienleiter Lukas Kenner von der MedUni Wien. Dieser Effekt wurde bei den besonders kleinen Nanoplastikpartikeln mit einer Größe von weniger als 0,0003 Millimeter beobachtet und deutet darauf hin, „dass MNP biolo-

gische Barrieren überwinden und systemische Auswirkungen weit über den Darm hinaus haben können“, ergänzt Co-Studienleiterin Verena Pichler von der Uni Wien. Chronisch-entzündliche Darmerkrankungen sind ebenso im Steigen begriffen wie die Verschmutzung durch Mikro- und Nanoplastikpartikel. Da der Magen-Darm-Trakt der zunehmenden MNP-Exposition besonders stark ausgesetzt ist, konzentrierten sich die Wissenschaftler auf die Erforschung eines möglichen Zusammenhangs.